УДК 616.24-006-006.6-006.55:575.191

Шестакова Л.А., Коган Е.А., Котловский Ю.В.

РАК И ПРЕДРАК ЛЁГКИХ В КИСТОЗНЫХ АДЕНОМАТОИДНЫХ МАЛЬФОРМАЦИЯХ. ПОТЕРЯ ГЕТЕРОЗИГОТНОСТИ ГЕНА Р53 И ХАРАКТЕР ЭКСПРЕССИИ БЕЛКОВОГО ПРОДУКТА.

ГОУ ВПО Красноярский государственный медицинский университет имени профессора В.Ф.Войно-Ясенецкого

Молекулярно-биологическим и иммуногистохимическим методами были установлены потеря гетерозиготности гена р53 и характер экспрессии белкового продукта гена р53 в раке лёгкого и предраке в кистозных аденоматоидных мальформациях, а также в тканях, окружающих опухоль. Потеря гетерозиготности гена р53 может служить подтверждением ранних молекулярных повреждений в эпителии врождённых кистозных аденоматоидных мальформаций.

Ключевые слова: *кистозные аденоматоидные мальформации, рак лёгких, ген супрессор*

L.A.Shestakova, E.A.Kogan, Y.V.Kotlovsky

PRECANCER AND LUNG CANCER IN CYSTIC ADENOMATOID MALFORMATIONS. LOSS OF HETEROZYGOSITY TO P53 GENE AND CHARACTER OF EXPRESSION PRODUCE OF PROTEIN P53

Molecularbiologycal and immunohistochemical methods was definition loss of heterozygosity to p53 gene and character of expression produce of protein p53 in lung cancer, precancer and in malformation are congenital cystic adenomatoid malformations, and lung tissue around of tumor too. Loss of heterozygosity to p53 is confirmation early of molecular damage in epithelial are congenital cystic adenomatoid malformations.

Key words*: cystic adenomatoid malformation, lung cancer, gene suppression*

Введение. Развитие рака лёгкого является комплексным и многостадийным процессом, при котором структурно и функционально нарушается работа многих генов и путей регуляции клеточного цикла, роста и дифференцировки клеток, апоптоза, передачи сигналов с поверхности клеток в ядро, репарации ДНК. Наиболее часто (в 70% случаев) наблюдается инактивация р53, которая, как правило, обусловлена делециями или точечными мутациями [9]. Механизм удаления из организма патологически изменённых клеток отсутствует у 50% больных немелкоклеточным раком лёгкого (НМРЛ) в связи с делецией одной и мутацией другой копии гена Р53 [10]. Делеции определённых районов (потеря хромосомного материала) приводят к снижению экспрессии гена или даже к полной потере белкового продукта.

Исследований механизмов канцерогенеза, демонстрирующих важную роль инактивации и потери генов-супрессоров опухолевого роста в процессе развития опухоли в пороках лёгкого, не проводилось.

Пути такой инактивации могут быть различны как в результате структурных (генетических) нарушений, так и вследствие эпигенетических изменений. К структурным нарушениям относятся повреждения, изменяющие последовательность ДНК, - мутации и делеции. При эпигенетических изменениях не происходит нарушения структуры гена, но меняется его экспрессия, вплоть до полного отсутствия белкового продукта за счёт метилирования или связывания с микро-РНК. Генетические и эпигенетические повреждения приводят к разрыву путей регуляции клеточного цикла, стимулируя неконтролируемый рост клеток и злокачественную трансформацию [8].

Снижение экспрессии гена или полная

потеря белкового продукта могут быть определены методом полимеразной цепной реакции (ПЦР) - на уровне ДНК, а также - иммуногистохимическим методом (ИГХ) - на уровне белка [7,11].

Целью настоящего исследования было изучение делеций (потеря гетерозиготности) гена P53 при раке лёгкого в пороке - врождённых кистозных аденоматоидных мальформациях (ВКАМ), в лёгочной ткани, окружающей опухоль, а также - в пороке (ВКАМ) у больных хронической обструктивной болезнью лёгких (ХОБЛ).

Материал и методы. Был исследован операционный материал (резецированные доли, лёгкое) от 20-ти больных ВКАМ и раком лёгких, а также - 10-ти больных контрольной группы исследований с ВКАМ и ХОБЛ без рака лёгких (всего - 50 образцов). Возраст больных от 41 до 63-х лет. Соотношение мужчин и женщин 1.8:1. ВКАМ выделены с учётом классификации Monaldi V. [16] и были представлены кистами 2-го, 3-го и 4-го типов (2-й морфологический тип по Есиповой И.К.) [2,14,15]. Гистологические типы рака лёгких у больных с ВКАМ были представлены аденокарциномой (папиллярной и солидной) и бронхиолоальвеолярной карциномой (БАК). Контрольная группа исследований была представлена пациен-тами с ВКАМ и ХОБЛ, характеризующейся 2-й стадией бронхиальной обструкции, среднетяжёлого течения, в фазе обострения, с респираторными признаками (критерии рабочей группы,2000г), хроническим гнойным эндобронхитом, ДН II. Морфологическая картина была однотипной: хронический фиброзно-деформирующий бронхит, гнойный; эмфизема лёгких, диффузный сетчатый пневмосклероз, вторичные бронхоэктазы.

Для исследования механизмов инактивации гена p53 в процессе канцерогенеза сравнивали результаты, полученные молекулярными методами, с результатами, полученными ИГХ - методами.

Для определения делеций гена P53 в исследуемом материале использовали два маркёра - пентануклеотидный повтор, расположенный в 1-м интроне этого гена, а также - микросателлитный повтор D17S 1353. Микросателлитный анализ делеций указанного локуса проводили методом ПЦР с последующей детекцией продукта в полиакриламидном геле при соблюдении соответствующих условий: при температуре отжига 60° использовали олигонуклеотидные праймеры (НПФ "Литех"): локус p53 (penta), праймеры F: gca ctt tcc tca act cta ca/ , R: aac agc tcc ttt aat ggc ag; локус D17S1353, праймеры F: ctg agg cac gag aat tgc a, R: tac tat tca gcc cga ggt gc.

В случаях, где делеция гена P53 была определена молекулярным методом, проведено ИГХ - исследование экспрессии белка P53.

ИГХ - исследование проводили на материале, фиксированном 10% нейтральным формалином и залитом в парафин. Использовали моноклональные антитела к продукту экспрессии мутантного гена p53 (DO-7, 1:100, "DakoCytomation"). Демаскировку антигенов проводили при температуре 121°C, в цитратном буфере pH 6.0, в миниавтоклаве "Retriever 2100" ("Pick Cell"). В качестве детекционной системы применяли систему LSAB 2 kit ("DAKO") с DAB-хромогеном. Позитивным контролем в реакции с P53 являлась папиллярная аденокарцинома лёгкого с известной положительной экспрессией данного маркера. После проведения реакции срезы докрашивали гематоксилином Майера для выявления ядер. Для оценки экспрессии P53 использовали традиционный индекс метки, а также денситометрическое измерение положительно окрашенных клеток и относительную площадь экспрессии белкового продукта. Применяли микроскоп Axiostar plus проходящего света и флуоресценции с цифровым фотоаппаратом Canon G10, с программным обеспечением морфометрическим и Micromed Statistica. Определяя интегральную оптическую плотность (в условных единицах свечения - у.е.с.), исследовали два пула клеток - со слабой

экспрессией маркёров, находящихся в G1-фазе (светло-коричневые - 1-й тип) и интенсивно меченные, находящиеся в S-фазе (тёмно-коричневые - 2-й тип). В каждом препарате подсчитывали 1000 клеток в 5-7 полях зрения. Количество меченых клеток выражали в процентах (ИМ). Препараты изучали при увеличении в 400 раз, изображения вводили в компьютер непосредственно с микроскопа с помощью карты захвата изображения, размер файла составил 640x480 пикселей, файл сохраняли в формате tiff. Относительную площадь экспрессии белкового продукта p53 (S,%) рассчитывали по формуле Sp53=S иммунопозитивных ядер / S ядер x 100.

Для объективной оценки результатов ИГХ - реакции проводили количественное исследование, которое объективизировали при статистической обработке.

Статистический анализ проводили, используя непараметрический ранговый корреляционный анализ по методу Спирмена, а также - точный критерий Фишера и тест Манна-Уитни для двух независимых групп. Уровень значимости принимали равным 0.05.

Результаты исследования и их обсуждение.

В результате ИГХ-исследования во всех 50-ти наблюдениях выявлена экспрессия белкового продукта гена p53 в предраке и раке лёгкого. Процент p53-положительных клеток в предраке в среднем составил 9.5%. Относительная площадь экспрессии (S) 11.6±3.2 была достоверно выше, чем в контрольной группе исследований с ВКАМ и ХОБЛ, где процент p53-положительных клеток в среднем составил 7.5%, S составила 9.2±4.6 ($p<0.01$). Экспрессия белка в клетках рака составила в среднем 26.5% - в папиллярной аденокарциноме, в клетках БАК - 30.0% . S составила 32.0±6.5% и была достоверно выше, чем в предраке ($p<0.01$).

В результате проведённого исследования в 16-ти из 50-ти случаев (34%) была обнаружена делеция локуса 17p13.3 157 - го кодона, кодируемого 7-мым экзоном / потеря гетерозиготности по короткому плечу 17-й хромосомы / в 12-ти случаях ВКАМ и раком лёгких (24%): в участках атипической аденоматозной гиперплазии (ААГ, n=4), атипической базально-клеточной гиперплазии (АБГ, n=2), в раковой опухоли (бронхиолоальвеолярная карцинома, n=4; папиллярная аденокарцинома, n=2); в 4-х наблюдениях контрольной группы исследований - в участках ААГ (в эпителии кист 3-4-го типа ВКАМ, n=2), АБГ, n=1 (в эпителии кист 3 типа), плоскоклеточной метаплазии (ПМ, n=1) с дисплазией 2-й ст.(в эпителии кист 2-го типа) - 1 случай.

Этот локус включает опухолевый ген-супрессор p53, мутации которого приводят к разрыву путей регуляции клеточного цикла, стимулируя неконтролируемый рост клеток [3,12,13]. ААГ является наиболее характерным предраковым процессом при ВКАМ с раком лёгкого (77%), так как наблюдается во всех вариантах ВКАМ достоверно чаще по сравнению с остальными предраковыми изменениями эпителия ($p<0.05\%$). При этом, наибольший удельный вес приходится на ААГ в кистах 3-4-го типа с бронхиолоальвеолярной карциномой (38 - 47%). ААГ характеризуется клеточной атипией от слабой до тяжёлой за счёт полиморфных и гиперхромных ядер, увеличения ядерно-цитоплазматического соотношения, выступающих нуклеол и беспорядочно расположенных ядер. Митозы единичны. Обнаруживаются псевдопапиллярные структуры.

Иммуногистохимически в 4-х случаях (8%) с ААГ с дисплазией от умеренной до тяжёлой экспрессия мутантного гена p53 присутствовала в ядрах 9.5% клеток исследуемого материала (рис.1).

В раковой опухоли (12%), растущей вблизи ААГ, экспрессия мутантного гена p53 присутствовала в 30% клеток исследуемого материала (рис.2).

Иммунопероксидазный метод с антителами к p53x40.

Делеция была обнаружена также в участках ААГ (n=2), АБГ (n=1), ПМ с умеренной дисплазией (n=1) - в наблюдениях контроль-

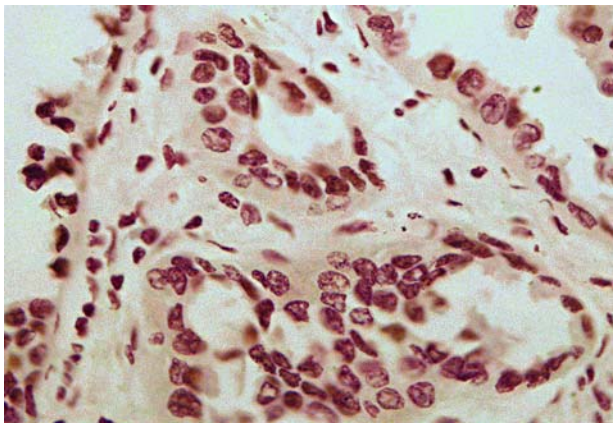

Рис.1 Экспрессия p53 в ядрах 9.5% клеток ААГ.
Иммуно-пероксидазный метод с антителами к p53. Х40.

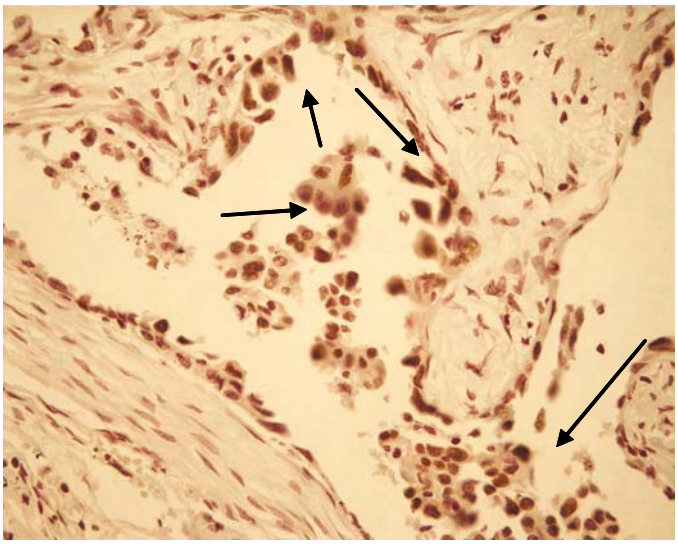

Рис.2 Экспрессия p53 в ядрах 30% клеток аденокарциномы.

ной группы с ВКАМ и ХОБЛ (8.0%). Наблюдения с ААГ, АБГ и ПМ с дисплазией от умеренной до тяжёлой характеризовались несколько большим ИМ по сравнению с ААГ, АБГ и ПМ со слабой дисплазией - 37.2±7.1 против 17.6±5.8. При тяжёлой дисплазии отмечали дальнейшее увеличение экспрессии белка p53, что достоверно отличало тяжёлую дисплазию от слабой ($p<0.05$). Наблюдения с раком характеризовались значительно большим ИМ p53 по сравнению с предраком - 69.2±8.4. Денситометрическое измерение позволило выявить два пула клеток - со слабой и интенсивной экспрессией маркёра p53 в очагах предрака и рака .

ИГХ-ки в одном случае с АБГ (2%) экспрессия мутантного гена p53 присутствовала в ядрах единичных клеток - 2.5% . Снижение экспрессии белкового продукта p53 при доказанной делеции гена p53 можно объяснить потерей одного из аллелей гена.

В результате молекулярно-генетического (м-г) и ИГХ исследований с делецией гена p 53 было установлено в 16-ти случаях (32%) соответствие аллельной потери гена p53 положительной экспрессии белка в предраке и раке врождённого порока развития лёгкого, в 34-х наблюдениях (68%) с высокой экспрессией белка p53 не выявлена делеция гена p53(см. таблицу).

Таблица

Сравнение результатов молекулярно-генетического и иммуногистохимического изучения гена p53 в группах исследования

№ п/п	Группы исследования	Исследуемые участки	ИГХ/S/%	М-Г
1	Контрольная (n=10)	ААГ (n=2)	7,5*	ПГ
		АБГ (n=1)	2,5	ПГ
		ПМ с диспл. 2 ст. (n=1)	6,5	ПГ
		(n=6)	9,2±4,6	+
2	ВКАМ и рак лёгких (n=20)	БАК (n=4)	30,0*	ПГ
		АК (n=2)	26,5	ПГ
		(n=14)	32,0±6,5	+
3	Перитуморозная зона n=20)	АГГ (n=4)	9,5*	ПГ
		АБГ (n=2)	8,9	ПГ
		(n=14)	11,6±3,2	+
Всего:		n=50		

Примечание: ПГ - потеря гетерозиготности, S/% - относительная площадь экспрессии; + - отсутствие делеции; n - число наблюдений; * - p<0,01 - различие достоверно по отношению к показателям в других группах.

В настоящее время в литературе отсутствуют данные, касающиеся исследования инактивации генов-супрессоров опухолевого роста в лёгочной ткани, окружающей опухоль.

В нашем исследовании отмечена аллельная потеря гена p53 в участках, окружающих опухоль, и в опухоли (12 наблюдений), а также в участках предрака в пороке без опухоли - в кистах 2-го, 3-го-4-го типов (4 наблюдения). При этом отмечена корреляция между аллельной потерей гена p53 и снижением экспрессии белка, определённой иммуногистохимически. Корреляция была прямой и выраженной (r=0.16, p=0.4). Эти показатели находят подтверждение в работах таких авторов, как Cesarman E.,1994; Kennedy S.M.,1994; Guany-S.,2009, утверждающих, что мутации, обнаруженные в генах-супрессорах в опухолевой ткани, должны снижать генную экспрессию [8, 14, 11]. Имеется также сообщение о синергическом эффекте инактивированных генов RB1 и p53, влияющем на клеточную трансформацию при НМРЛ [10].

Делецию подтверждали либо пентануклеотидный повтор (в 9-ти случаях), либо микросателлитный повтор (в 8-ми случаях).

Обнаружение экспрессии мутантного гена p53 в ядрах единичных клеток при подтверждённой мутации в гене супрессоре обьясняется тем, что потеря гетерозиготности происходит не во всех клетках исследуемого участка ткани одновременно, в определённый период возникает поликлональность опухолевых клеток. В части клеток оба аллеля гена сохраняются, поэтому общий уровень экспрессии в образце снижается, но не отсутствует совсем. Однако, данные о соответствии аллельной потери гена уровню экспрессии белка не являются достоверными в связи с малым числом наблюдений (55±14%, доверительный интервал от 29-ти до 77-ми, p=0,75). Тем не менее, обнаружение мутации гена -

супрессора, регулирующего клеточный цикл, в участках ААГ, АБГ, ПМ с дисплазией свидетельствует об их потенциальной злокачественности и может служить основанием считать эти процессы предраковыми. Это согласуется с мнением группы исследователей относительно преобладающего влияния молекулярных повреждений гена p53 в прогнозе заболевания по сравнению с его экспрессией [17]. При этом потеря экспрессии мутантного гена p53 в участках с установленной мутацией может происходить в результате структурных или эпигенетических нарушений (т.н. функциональные делеции).

Таким образом, роль потери гетерозиготности гена p53 в участках предраковых изменений эпителия порока становится очевидным ранним этапом в канцерогенезе рака лёгкого. Учитывая тот факт, что ген p53 находится в зоне частых потерь генетического материала при раке лёгкого [4, 6, 11], а потери одного из аллелей p53 связаны с параметрами, характерными для опухолевой прогрессии, представляется весьма вероятным, что потеря гетерозиготности p53 обусловлена феноменом генетической нестабильности в эпителии таких форм предраковых изменений при врождённых пороках развития лёгкого, как ААГ, АБГ, ПМ с дисплазией [5].

В наблюдениях с относительно высокой экспрессией белка p53 в эпителии предрака основной и контрольной групп (11.6±3.2 и 9.2±4.6 соответственно), а также - в раковой опухоли (32.0±6.5), при отсутствии делеций в этих участках, можно объяснить каким-либо другим механизмом появления мутантного типа p53 (возможно, миссенс-мутации) [4].

Выводы:

1. Инактивация гена p53 - регулятора клеточного цикла, в результате делеции (потери гетерозиготности) в участках ААГ, АБГ, ПМ с дисплазией, а также - в раковой опухоли, является подтверждённым событием при врождённых пороках развития лёгких.
2. Снижение экспрессии гена p53 в опухоли и участках ААГ, АБГ, ПМ с дисплазией, выявленной ИГХ-методом, является результатом делеции этого гена, выявленной молекулярным методом (в результате микросателлитного анализа делеций методом ПЦР).
3. Обнаружение аллельной потери гена-супрессора опухолевого роста p53 в участках ААГ, АБГ, ПМ с дисплазией обусловлена феноменом генетической нестабильности в эпителии порока.
4. Выявление делеции гена p53 в эпителии ААГ, АБГ, ПМ с дисплазией свидетельствует об их потенциальной злокачественности и может служить основанием считать эти процессы предраковыми.
5. Мутации гена p53 в участках ААГ, АБГ, ПМ с дисплазией являются подтверждением ранних молекулярных повреждений в эпителии порока развития лёгкого, то есть предраковых изменений на молекулярном уровне.

ЛИТЕРАТУРА:

1. Автандилов Г.Г. Основы количественной патологической анатомии. - М., 2002.
2. Есипова И.К. Лёгкое в норме и патологии. Новосибирск, 1975. 345с.
3. Залетаев Д.В. ДНК-диагностика в онкологии // Молекулярная биология. - 2000.- Т.34.,№4. С.671-683.
4. Землякова В.В., Жевлова А.И., Зборовская И.Б. Профиль метилирования некоторых генов-супрессоров опухолевого роста при НМРЛ // Молекулярная биология.- 2003.- Т.37.,№6. С.984-987.
5. Коган Е.А., Парамонова Н.Б. Цитогенетические варианты дисрегенераторных и предраковых изменений эпителия при хронических воспалительных заболеваниях лёгких. // Архив пат., №4, 2003, стр.12-17.
6. Тюляндин С.А. Молекулярная патология рака лёгкого: новые терапевтические возможности // Практическая онкология. - 2003.- №3. С.44-48.
7. Borg A., Zhang Q., Alm P. et al. // Cancer Res. - 1992. - Vol.52. - P.2991-2994.
8. Cesarman E., Inghirami G., Chadburn A. et al. / / Am. J. Pathol. - 1994. - Vol.143. - P.845-856.

9. Denissenko M.F., Pao A., Tang M., Pfiefer G.P. // Science., 1996, V.274, P.430-432.
10. Dozaka-Akita H., Hu S.X., Fujino M. et al. / / Cancer. 1997. - Vol.79. - P.1329 - 1337.
11. Guany-S., Liu Y., Zou Q. et.al. Adenovirus-mediated wild-type p53 gene transfer in combination with bronchial arterial infusion treatment of advanced non-small-cell cancer, one year follow-up. J.Zhejiang. Univ. Sci. B. 2009; 10(5): 331-40.
12. Greenblatt M.S., Bennett W.P., Hollstein M., Harris C.C. Mutation in the p53 tumor suppressor sene: clues to cancer etiology and molecular pathogenesis // Cancer Res.- 1994.- Vol.54-P.4855-4878.
13. Imyanitov E.N., Kuligina E.Sh., Belogubova E.V. et.al. //Drug Discov. Today: Dis.Mech. - 2005.-Vol.2. - P.312-223.
14. Kennedy S.M., Macgeogh C., Jaffe R. et al. // Hum. Pathol. - 1994. - Vol.25. - P.1056-1066.
15. Lager Lonna J., Kuper Kris A., Haake Gregory K. Subdiaphragmatic extralobar pulmonary sequestration //Arch. Pathol. and Lab. Med.-1991.- 115, №5.- P.536-538.
16. Monaldi V. Les broncho-pneumopathies malformatives par defaut anatomique. // Bronches, 1959. V.IX. P.93-113.
17. Namazie A., Alavi S., Oiopade O.I. et.al. // Laringoscope.-2002.-Vol.112.- P.472- 481.