УДК : 001 : 851.5 : 616-092

Кашафеева А. А., Гаймоленко С. Г., Дамдинов Р. И.

ОПТИМИЗАЦИЯ МЕСТНОГО ПРИМЕНЕНИЯ РАСТВОРА ГИПОХЛОРИТА НАТРИЯ ПРИ ЭКСПЕРИМЕНТАЛЬНОМ ПЕРИТОНИТЕ

Федеральное государственное бюджетное образовательное учреждение высшего образования Читинская государственная медицинская академия Министерства здравоохранения Российской Федерации, г. Чита, Россия

Резюме. Цель исследования. *Оптимизации схемы применения раствора гипохлорита натрия при перитоните для устранения нежелательных эффектов.*
Материалы и методы. *У крыс после обработки брюшной полости раствором гипохлорита натрия (ГХН), а так же раствором ГХН с последующим применением аскорбиновой кислоты при перитоните исследованы биохимические и морфометрические параметры брюшины.*
Результаты. *Выявлено, что промывание брюшной полости 0,09% раствором ГХН вызывает накопление конечных продуктов перекисного окисления липидов и угнетение ферментативного звена, а санация 0,09% раствором ГХН с последующим орошением 5% раствором аскорбиновой кислоты приводит к защите мембран клеток от повреждения и разрушения.*
Заключение. *Введение в полость живота крыс раствора аскорбиновой кислоты позволяет сгладить негативный эффект высококонцентрированного гипохлорита натрия на ткани брюшной полости.*
Ключевые слова*: экспериментальный перитонит, гипохлорит натрия, перекисное окисление липидов, морфометрия.*

Kashafeeva A.A., Gaimolenko S.G., Damdinov R.I.

OPTIMIZATION OF LOCAL TREATMENTS OF EXPERIMENTAL PERITONITIS WITH SODIUM HYPOCHLORITE SOLUTION

Chita State Medical Academy

Abstract. The aim of the research. *The study is to improve the application of sodium hypochlorite solution in peritonitis to eliminate negative effects.*
Material and methods. *Biochemical and morphometric parametres of the peritoneum were studied in rats with peritonitis after cavity sanitation with sodium hypochlorite solution (SHC) and SHC solution followed by ascorbic acid irrigation.*
Results. *The abdominal cavity sanitation with 0,09% of SHC solution was revealed to cause lipid peroxidation waste accumulation and depression of the enzymatic links. The sanitation with 0,09% of SHC solution followed by 5% ascorbic acid irrigation was shown to protect membrane cells from impairment and destruction.*
Conclusion. *Ascorbic acid irrigation of the abdominal cavity allows to protect abdominal tissues decrease from effect of highly concentrated SHC solution.*
Key words: *experimental peritonitis, sodium hypochlorite, lipid peroxidation, morphometry.*

Введение. Дисбаланс в системе «перекисное окисление липидов-антиоксиданты» в организме является важным звеном патогенеза целого ряда заболеваний. На изучении параметров этой системы основаны экспериментальные и клинические работы, посвященные исследованию взаимоотношений процессов липопероксидации и антирадикальной защиты при многих патологических состояниях, в том числе и перитоните [13, 15, 16].

Полученные ранее результаты [9], свидетельствуют о том, что промывание брюшной полости 0,09% раствором гипохлорита натрия (ГХН) у крыс при экспериментальном перитоните, наряду с положительным действием на течение патологического процесса, приводит к росту конечных продуктов ПОЛ, в первую очередь оснований Шиффа. Данные изменения могут способствовать вторичному повреждению тканей, поддерживать воспаление, нарушать белковые взаимодействия и сдвигать репаративные процессы в сторону усиленного коллагенообразования. В связи с этим, **цель** настоящей работы состояла в оптимизации схемы применения раствора ГХН при перитоните для устранения нежелательных эффектов.

Материалы и методы. Эксперименты выполняли в соответствии с «Международными рекомендациями по проведению биомедицинских исследований с использованием животных», принятыми Международным Советом Медицинских Научных Обществ (CIOMS) в 1985 г. Лабораторных животных содержали в условиях вивария при свободном доступе к пище и воде. После отбора материала для исследования на 7 сутки крысы безболезненно усыпляли эфиром.

Исследование проводили на беспородных половозрелых крысах обоего пола с массой 190-250 г, которые распределены на следующие группы: животные с перитонитом (n=35); 1-ая опытная – с перитонитом и санацией брюшной полости 0,09% раствором электролизного гипохлорита натрия (n=24); 2-я опытная группа животных с перитонитом и санацией брюшной полости 0,09% раствором гипохлорита натрия, с последующим орошением 5% раствором аскорбиновой кислоты (n=21).

Для моделирования перитонита использовали методику М. А. Магомедова (2004) [11]. Под эфирным наркозом животным осуществляли срединную лапаротомию, проводили механическое повреждение серозной оболочки петель кишечника марлевым шариком с последующим орошением брюшной полости 20% каловой взвесью в объеме 1 мл. Через 24 часа брюшную полость крыс опытных групп вскрывали повторно, обрабатывали 0,09% раствором электролизного гипохлорита натрия с экспозицией 5 мин и последующим промыванием физиологическим раствором хлорида натрия. Кроме того, во второй опытной группе дополнительно применяли орошение брюшной полости 5% раствором аскорбиновой кислоты (2 мг на 200 г массы тела) и ушивали рану наглухо. Во всех группах материал для биохимического исследования (кусочек брюшины в бессосудистой зоне брыжейки) и морфологического изучения (часть кишечника) забирали на 1, 3 и 7 сутки эксперимента.

Образцы брюшины гомогенизировали в 0,05% трис-HCl-буфере (pH=7,8), центрифугировали по методу Н. Д. Ещенко (1982) [7], а супернатант использовали для изучения перекисного статуса: содержания субстратов и диеновых конъюгатов (ДК), кетодиенов и сопряженных триенов (КД и СТ) [4], веществ, реагирующих с тиобарбитуровой кислотой (ТБК) – ТБК-активных продуктов [1], оснований Шиффа [8], а так же скорости супероксиддисмутазной [3], каталазной [10], глутатионпероксидазной [12], глутатионредуктазной реакции [3] и общей антиокислительной активности (АОА) [14].

Кишечник промывали от содержимого и фиксировали в 10% растворе формалина. Парафиновые срезы толщиной 5-7 мкм окрашивали гематоксилином и эозином. Готовые микропрепараты изучали на морфометрическом комплексе «Olympus cover - 015» с программным обеспечением «МЕКОС», делали 5 фотографий полей зрения каждого препарата и измеряли толщину брюшины и наложений фибрина (3 измерения в 1-м поле).

Статистическую обработку проводили с помощью непараметрических методов в виде Me (25-й; 75-й персентиль): парный U – критерий Манна-Уитни с применением программы «Biostat» (S. Glantz, 1999) [6]. Критический уровень значимости при проверке гипотез $p<0,05$.

Результаты и их обсуждение. Во 2-й опытной группе после санации брюшной полости 0,09% раствором ГХН и последующим её орошением 5% раствором аскорбиновой кислоты при перитоните на 1 сутки обнаружено снижение концентрации субстратов в 1,1 раза (p=0,023), ДК и ТБК-активных продуктов в 1,4 раза (p=0,01) и оснований Шиффа в 1,7 раза (p=0,001) относительно перитонита (табл. 1).

На 3 сутки зафиксировано снижение коэффициента $E_{278/220}$ на 12% (p=0,014) по сравнению с 1-й опытной группой (табл. 1).

К 7 суткам наблюдался рост уровня субстратов и диеновых конъюгатов в среднем на 49% (p=0,044) по отношению к первой опытной группе. Кроме того, выявлено снижение содержания вторичных и третичных продуктов ПОЛ в среднем в 1,4 раза (p=0,021; p=0,013) относительно группы перитонита (табл. 1).

При изучении ферментативного звена антирадикальной защиты на 1 сутки зафиксировано повышение активности всех изучаемых ферментов: СОД и ГПО в среднем в 1,5 раза (p=0,011; p=0,001), Кат – в 6,3 раза (p=0,001), глутатионредуктазы – в 2,2 раза (p=0,001) по

сравнению с перитонитом. При этом в данный период скорость каталазной реакции была более чем в 3 раза (p=0,003) выше, чем в 1-й опытной группе (табл. 2). Также отмечался рост общей АОА в 1,3 раза (p=0,009) по отношению к перитониту.

На третьи сутки обнаружено снижение цифр ГПО на 60% (p=0,004) по сравнению с 1-й опытной группой.

Таблица 1

Динамика показателей липопероксидации брюшины при перитоните после санации 0,09% р-ом ГХН и 0,09% р-ом ГХН+5% р-р аскорбиновой кислоты
Me (25-й; 75-й персентиль), U - критерий Манна-Уитни

Показатель		1 сутки	3 сутки	7 сутки
ΔE_{220}/мг липидов	Перитонит	0,76 (0,68;1,08)*	0,80 (0,75;0,90)	0,60 (0,53; 0,76)
	1-я группа	0,68 (0,53;0,83)	0,69 (0,57;0,82)	0,49(0,48;0,58)#
	2-я группа	0,67 (0,59;0,70)	0,72 (0,66;1,02)	0,66 (0,57; 1,19)
ДК ΔE_{232}/мг липидов	Перитонит	0,75 (0,63;0,88)*	0,73 (0,64;0,84)	0,50 (0,44; 0,66)
	1-я группа	0,61 (0,47; 0,69)	0,59 (0,56;0,71)	0,45(0,44;0,45)#
	2-я группа	0,55 (0,48; 0,71)	0,69 (0,59;0,80)	0,74 (0,64;0,93)
$\Delta E_{278/220}$	Перитонит	0,61 (0,59; 0,75)	0,60 (0,57;0,66)	0,60 (0,55;0,62)
	1-я группа	0,66 (0,60; 0,76)	0,67(0,63;0,76)#	0,67 (0,64;0,67)
	2-я группа	0,63 (0,59; 0,73)	0,59 (0,57;0,62)	0,62 (0,60;0,71)
ТБК-активные продукты (мкмоль/мг липидов)	Перитонит	1,23 (1,11;1,52)*	1,09 (0,77;1,40)	0,89(0,72;1,77)*
	1-я группа	0,93 (0,61; 1,46)	1,15 (0,85;1,86)	1,19 (0,64;1,67)
	2-я группа	0,86 (0,69; 1,06)	0,95 (0,77;1,76)	0,63 (0,48; 0,76)
О. Шиффа (УЕ/мг липидов)	Перитонит	1,72 (1,51;1,98)*	1,52 (1,09;1,72)	1,24(1,09;1,52)*
	1-я группа	1,23 (1,10; 1,49)	1,36 (1,22;1,79)	1,41 (0,89; 1,92)
	2-я группа	1,01 (0,82; 1,24)	1,28 (1,08;1,49)	0,91 (0,84; 0,97)

Примечание: представлены параметры, которые имеют достоверные отличия (изопропанольная фаза); * - статистически значимые различия между 2-й опытной группой и перитонитом в соответствующие сутки (p<0,05); # - статистически значимые различия между 2-й опытной группой и 1-й опытной группой в соответствующие сутки (p<0,05)

К седьмому дню эксперимента (табл. 2) выявлено повышение активности всех ферментов (СОД, Кат, ГПО, ГР) в среднем в 2,6 раза (p=0,011, p=0,006, p=0,006, p=0,016, соответственно) относительно перитонита.

Таким образом, санация брюшной полости крыс 0,09% раствором ГХН с последующим орошением 5% раствором аскорбиновой кислоты приводит к снижению на 7 сутки ТБК-активных продуктов, оснований Шиффа и повышению активности всех антиоксидантных ферментов и АОА по сравнению с группой перитонита. Кроме того, обнаружено повышение активности каталазы на 1 сутки относительно первой опытной группы.

Таблица 2

Динамика параметров антиоксидантной защиты брюшины при перитоните после санации 0,09% р-ом ГХН и 0,09% р-ом ГХН+5% р-р аскорбиновой кислоты;
Me (25-й; 75-й персентиль), U - критерий Манна-Уитни

Показатель		1 сутки	3 сутки	7 сутки
СОД (% активности)	Перитонит	25,2 (21,2; 28,0)*	25,3 (23,09; 28,7)	24,6(20,4;30,6)*
	1-я группа	27,3 (21,1; 47,5)	29,4 (26,6; 40,4)	44,1 (25,3;46,6)
	2-я группа	38,9 (26,2; 41,0)	28,9 (23,7; 37,7)	42,5 (41,3;43,4)

Каталаза (нмоль/с мг белка)	Перитонит	3,35 (1,90; 3,74)*	5,70 (1,43; 12,8)	4,35(2,97;16,1)*
	1-я группа	6,52 (2,61; 24,9)#	5,16 (4,48; 11,5)	12,5 (4,63;20,1)
	2-я группа	21,0 (13,2; 22,4)	9,02 (3,77; 15,1)	20,0 (15,2;22,9)
ГПО (мкмоль/с мг белка)	Перитонит	41,6 (32,1; 53,6)*	42,3 (34,9; 51,5)	24,4(17,9;41,3)*
	1-я группа	55,2 (19,9; 85,1)	74,2 (60,3;87,4)#	60,9 (41,8;73,0)
	2-я группа	64,0 (65,2; 68,7)	29,8 (23,6; 47,7)	61,6 (54,0;73,6)
ГР (мкмоль/с мг белка)	Перитонит	21,0 (11,9; 30,3)*	34,0 (23,2; 36,3)	28,9(22,7;43,6)*
	1-я группа	30,9 (20,6; 72,6)	44,4 (30,6; 57,5)	41,7 (37,4;57,6)
	2-я группа	46,2 (39,3; 54,9)	41,3 (28,2; 48,7)	57,3 (47,8;66,0)
АОА (%)	Перитонит	9,37 (7,41; 10,8)*	9,45 (7,61; 10,1)	11,3 (9,12;13,1)
	1-я группа	11,3 (9,76; 14,0)	9,69 (8,18; 13,0)	11,0 (9,71;12,9)
	2-я группа	12,3 (10,0; 14,4)	7,99 (7,13; 9,23)	13,4 (11,9;15,4)

Примечание: * - статистически значимые различия между 2-й опытной группой и перитонитом в соответствующие сутки ($p<0,05$); # - статистически значимые различия между 2-й опытной группой и 1-й опытной группой в соответствующие сутки ($p<0,05$)

Во всех группах экспериментального перитонита в первые трое суток отмечалось снижение двигательной активности, угнетение пищевого инстинкта. Макроскопически в брюшной полости животных на 1 и 3 сутки исследования обнаружена гиперемия париетальной брюшины, брыжейки, небольшое количество мутного выпота с неприятным запахом, наложение нитей фибрина на петлях тонкого кишечника, брыжейке и паренхиматозных органах. Кроме того, наблюдались признаки пареза кишечника: увеличение диаметра кишки в 1,5 и более раза, в просвете наличие жидкости и газа.

В патоморфологической картине при перитоните на 1 сутки выявлен отек слизистой тонкого кишечника с сохранением оболочки на большем протяжении, полнокровие сосудов с единичными экстравазатами. Эпителиальная выстилка прослеживается во всех срезах. Зарегистрированы единичные микроэрозии на вершине отдельных ворсинок, частично прикрытые фибрином. Мышечный слой неравномерно инфильтрирован лимфоцитами и нейтрофилами, с мелкоочаговыми свежими кровоизлияниями. Серозная оболочка с участками десквамации и наложением на сохранившихся участках мезотелия фибрина и лейкоцитов. Фрагменты брыжейки, попавшие в срезы с резко полнокровными сосудами и фибринозно-лейкоцитарными наложениями на мезотелии. В одном препарате тонкого кишечника наблюдалась сегментарная гангрена с перифокальным флегмонозным воспалением (рис. 1. А).

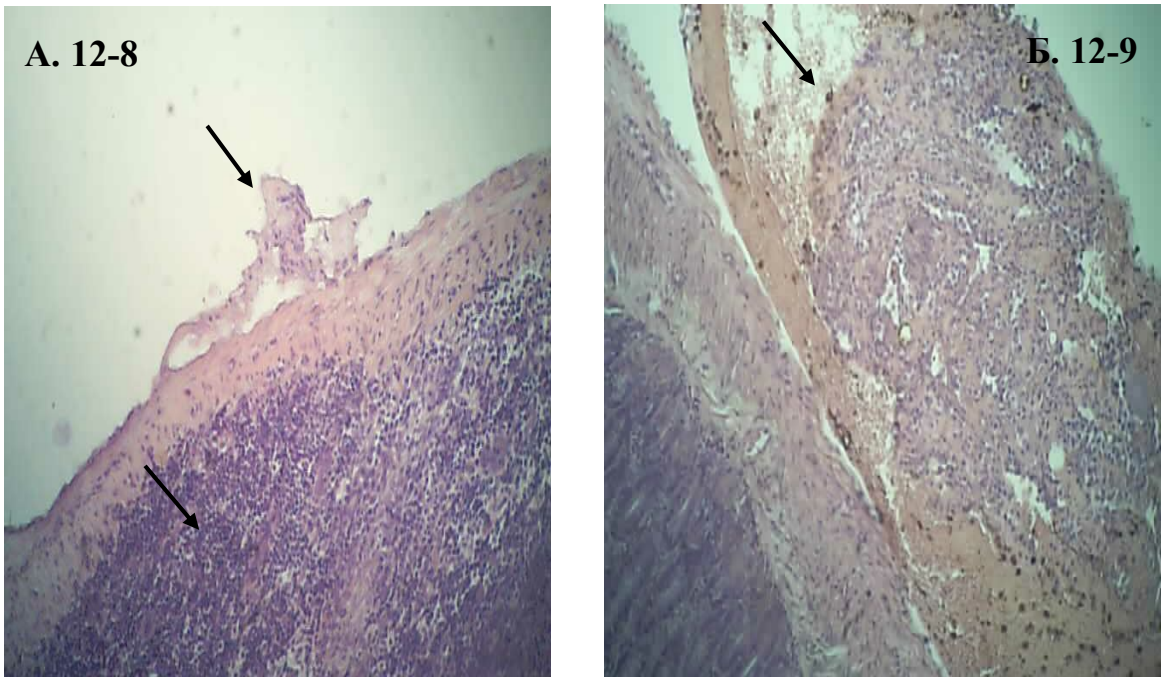

Рисунок 1. Срез тонкого кишечника крысы при перитоните; **А.** На 1 сутки (препарат 12-8); **Б.** На 3 сутки (препарат 12-9). Перитонит. Окраска: гематоксилин и эозин. Увеличение х100. Стрелками указаны: лейкоцитарная инфильтрация, фибрин

На 3-и сутки развития перитонита стенка тонкого кишечника резко отечна, с очаговыми кровоизлияниями (свежими и давностью до 3-х суток), микроэрозиями, прикрытыми фибрином с массивными участками некроза слизистой, густой воспалительной инфильтрацией, пронизывающей всю толщу стенки до мышечного слоя. Серозная оболочка с наложениями фибринозно-лейкоцитарных масс (рис. 1. Б).

На 7-е сутки течения перитонита выявлена частичная десквамация, отек слизистой тонкого кишечника с фокусами гиперхромного эпителия в глубине ямок. В мышечной оболочке кишечника обнаружены полнокровные сосуды и единичные периваскулярные кровоизлияния. В других участках стенки кишки отмечены следующие явления: отек, набухание эпителиоцитов с вакуолизацией цитоплазмы, слизистая с диффузной лейкоцитарно-лимфоцитарной инфильтрацией. Серозная оболочка с наложениями фибринозно-лейкоцитарных масс (рис. 2).

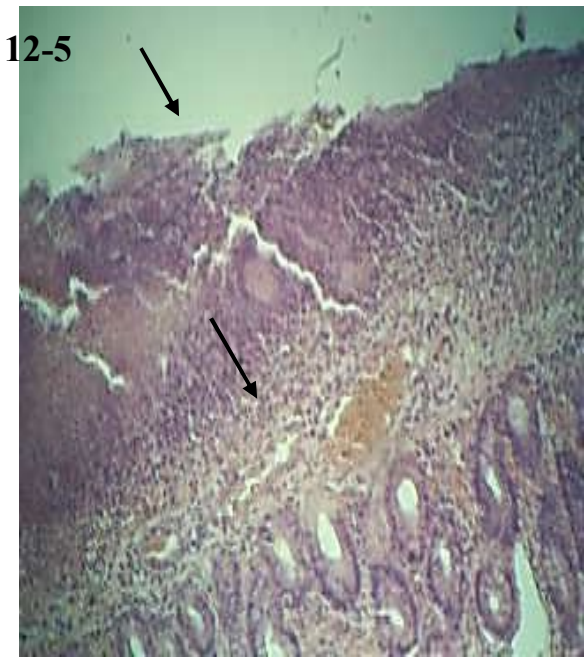

Рисунок 2. Срез тонкого кишечника крысы при перитоните на 7 сутки (препарат 12-5). Перитонит. Окраска: гематоксилин и эозин. Увеличение х100. Стрелками указаны полнокровие сосуда и наложения фибрина

После обработки брюшной полости 0,09% раствором ГХН при перитоните на 1 сутки стенка тонкого кишечника с отечной слизистой, многочисленными фокусами активации камбиальных элементов. На умеренно отечной серозной оболочке – единичные нити фибрина и лейкоциты. В других полях тонкого кишечника отмечен отек, с фрагментацией мышечных волокон. Серозная оболочка с участками десквамации и фибринозно-лейкоцитарными массами.

На 3 сутки тонкий кишечник с истончением слизистой оболочки и отёком стенки. Слизистая оболочка неравномерной толщины, уменьшением количества желез, дегенеративными изменениями эпителия. В подлежащих тканях диффузная, преимущественно лейкоцитарная инфильтрация (рис. 3. А). На серозной оболочке фибринозные наложения с признаками организации. К 7-м суткам на серозной оболочке встречаются единичные фибринозно-лейкоцитарные наложения с организацией (рис. 3. Б).

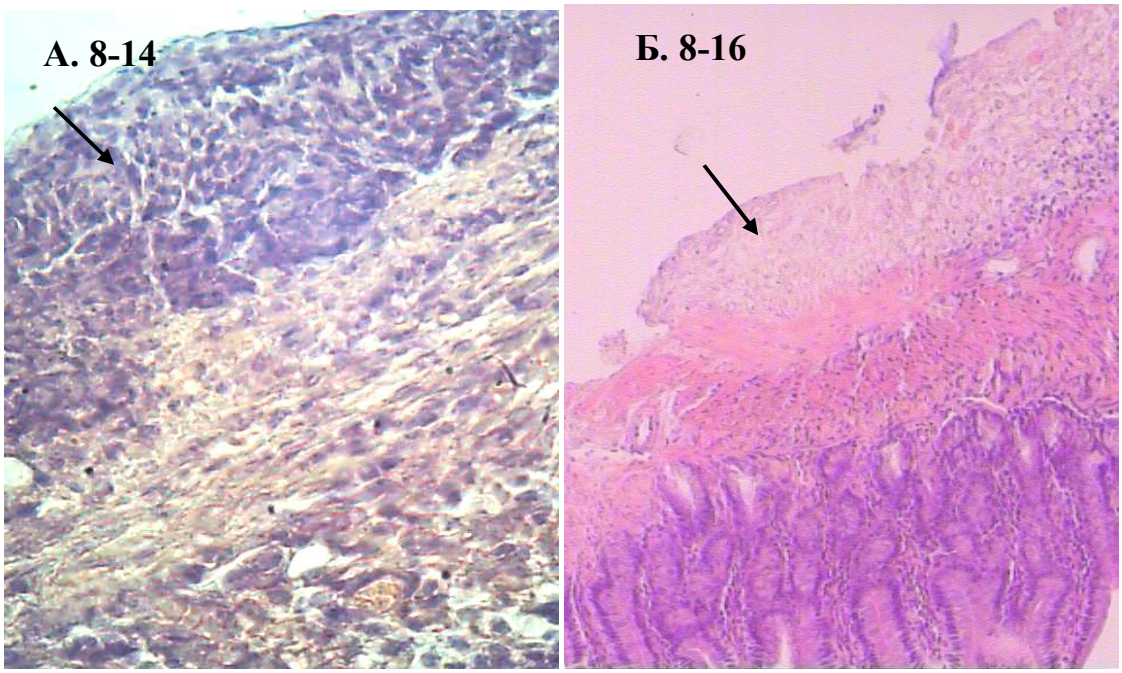

Рисунок 3. Срез тонкого кишечника крысы 1-й опытной группы **А.** На 3 сутки (препарат 8-14); **Б.** на 7 сутки (препарат 8-16). Перитонит. Окраска: гематоксилин и эозин. Увеличение **А.** х400 и **Б**. х100. Стрелками указаны **А.** (8-14) лейкоцитарная инфильтрация и **Б.** (8-16) организация фибрина

Во 2-й опытной группе животных после промывания брюшной полости 0,09% раствором гипохлорита натрия и её последующим орошением 5% раствором аскорбиновой кислоты при гистологическом исследовании на 1 день эксперимента слизистая, мышечная оболочки с очаговыми дегенеративными изменениями, острыми эрозиями, воспалительной инфильтрацией, гиперплазией лимфоидной ткани, отеком. В капиллярах – тромбоз и слайджирование элементов крови, что говорит об остроте процесса. Мезотелий местами слущен, брюшина выглядит «вуалеподобной», с нежным наложением нитей фибрина.

На 3-и сутки в кишечнике обнаружены дегенеративно-воспалительные изменения слизистой оболочки, с фиброзом стромы, диффузно-очаговой воспалительной инфильтрацией, незначительным отеком мышечной оболочки. Клетки мезотелия вакуолизированы, местами слущены (рис. 4. А). Выявлены кровоизлияния в серозную оболочку, расслаивающего характера, с её утолщением.

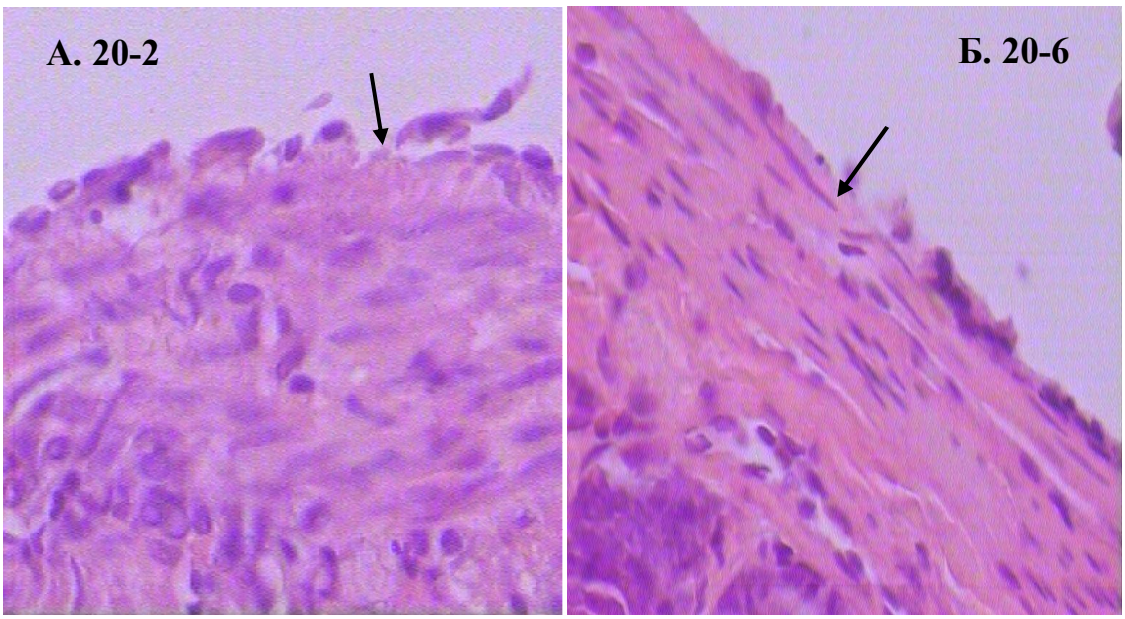

Рисунок 4. Срез тонкого кишечника крысы 2-й опытной группы **А.** На 3 сутки (препарат 20-2) и **Б.** На 7 сутки (препарат 20-6). Окраска: гематоксилин и эозин. Увеличение х400. Стрелками указано слущивание клеток мезотелия

К 7-м суткам клетки мезотелия также частично слущены (рис. 4. Б), располагаются «цепочкой». Обнаружен эффект «псевдомногорядности» и клеточный детрит. На брюшине отмечаются наложения фибрина. Зарегистрированы единичные лимфоидные фолликулы в подслизистом слое и собственной пластинке слизистой оболочки кишечника.

Таким образом, в морфологической картине на первый взгляд не произошло существенных изменений, однако при проведении анализа морфометрических данных при перитоните на 1 сутки в 25% случаев регистрируются поля зрений брюшины с фибрином, к 3 суткам 32%, а на 7-й день 50% случаев (табл. 3).

В 1-й опытной группе на 1 сутки обнаружено 20% полей зрений брюшины с фибрином, на 3-и сутки – 50% и к 7-у дню – 30% (табл. 3).

Во 2-й опытной группе наблюдалось 42% полей зрений брюшины с фибрином на 1 сутки с ростом на 3 сутки до 53% и снижением к 7 дню до 40% (табл. 3).

При изучении толщины брюшины без фибрина в 1-й опытной группе животных на 3 сутки отмечалось увеличение толщины брюшины в 1,4 раза (p=0,01), а к 7 дню – в 4,5 раза (p=0,004) относительно перитонита (табл. 3), что вероятнее всего обусловлено воздействием ГХН.

Во 2-й опытной группе на 7 сутки исследования выявлен рост показателя на 155% (p=0,036) по отношению к группе перитонита (табл. 3).

Таблица 3

Морфометрические изменения брюшины Me (25-й; 75-й персентиль); U - критерий Манна-Уитни

Сутки	Показатель	Толщина брюшины без фибрина (мкм)	Толщина брюшины с фибрином (мкм)
1 сутки	Перитонит	7,10 (3,60; 16,7) n=46	52,2 (40,9; 54,0) n=15
	Перитонит+0,09% р-р ГХН	11,9 (9,48; 12,2) n=12	28,3 (24,9; 31,7) p_1=0,04 n=3
	Перитонит+0,09% р-р ГХН +5% р-р аск. кислоты	9,9 (7,90; 14,8) n=21	14,5 (8,30; 24,8) p_1=0,001 n=15
3 сутки	Перитонит	17,9 (7,90; 22,4) n=51	129,3 (87,8; 307,8) n=24

	Перитонит+0,09% р-р ГХН	25,8 (18,4; 34,7) p_1=0,01 n=15	52,6 (41,2; 69,7) p_1=0,001 n=15
	Перитонит+0,09% р-р ГХН+5% р-р аск. кислоты	14,7 (12,6; 18,0) p_2=0,001 n=21	23,1 (17,5; 34,3) p_1=0,001 p_2=0,001 n=24
7 сутки	Перитонит	3,90 (3,35; 5,45) n=15	98,0 (82,9; 112,4) n=15
	Перитонит+0,09% р-р ГХН	17,7 (11,8; 24,5) p_1=0,004 n=21	81,8 (44,0; 138,0) n=9
	Перитонит+0,09% р-р ГХН +5% р-р аск. кислоты	6,05 (5,03; 8,05) p_1=0,036 p_2=0,001 n=18	20,0 (10,9; 23,2) p_1=0,001 p_2=0,001 n=12

Примечание: p_1 – уровень значимости различий по сравнению с группой перитонита; p_2 – уровень значимости различий по отношению к 1-й опытной группе (p_1; p_2 - U - критерий Манна-Уитни)

При определении доли фибрина (табл. 4) в препаратах обнаружено, что при перитоните этот показатель наибольший и увеличивается до 7 суток эксперимента. В первой опытной группе на 1 и 3 сутки зарегистрировано снижение доли фибрина в среднем на 38% (p=0,049), на 7 сутки на 18% (p=0,048) по сравнению с группой перитонита. Во 2-ой опытной группе к седьмому дню наблюдалось снижение показателя на 27,3% (p=0,045) относительно перитонита.

Таблица 4

Соотношение толщины брюшины и фибрина (%)

Группы	**Доля фибрина (%)**			**Соотношение фибрина к брюшине (%)**		
	1 сутки	3 сутки	7 сутки	1 сутки	3 сутки	7 сутки
Перитонит	86,4	86,2	96,0	7,35	7,22	25,1
Перитонит+0,09% р-р ГХН	58,1*	49*	78,4*	2,39*	2,04*	4,62*
Перитонит+0,09% р-р ГХН + 5% р-р аскорбиновой кислоты	31,7*	36,4*	69,8*	1,46*	1,57*	3,31*

Примечание: * – уровень значимости различий по сравнению с перитонитом p<0,005

Таким образом, использование 0,09% раствора ГХН, наравне с хорошими моющими и бактерицидными свойствами [2, 5, 9, 15], сопровождалось вторичной альтерацией тканей брюшины и кишечных петель, что проявлялось нарушением микроциркуляции, морфологии тканей, формированием фибринозных наложений на брюшине. Дополнительная обработка брюшной полости 5% раствором аскорбиновой кислоты привела к снижению уровня ТБК-активных продуктов, оснований Шиффа к концу эксперимента, мобилизации антиоксидантных ресурсов, что частично сгладило вторичное повреждение тканей.

Вывод. На основании изложенных данных дополнительное орошение брюшной полости 5% раствором аскорбиновой кислоты после её обработки 0,09% раствором гипохлорита натрия у крыс при экспериментальном перитоните позволяет частично нивелировать негативный эффект воздействия высокой концентрации ГХН на исследованные ткани.

Литература:

1. Андреева Л. И., Кожемякин Л.А., Кишкун А.А. Модификация метода определения перекисей липидов в тесте с тиобарбитуровой кислотой // Лабораторное дело. 1988. № 11. С. 41–43.
2. Ачох З.З., Петросян Э.А. Влияние натрия гипохлорита на систему перекисного окисления липидов при лечении распространенного гнойного перитонита // Медицинские науки. 2004. № 6. С. 26-27.
3. Верболович В.П., Подгорная Л.М. Определение активности глутатионредуктазы и супероксиддисмутазы на биохимическом анализаторе // Лабораторное дело. 1987. № 2. С. 17–20.
4. Волчегорский И. А. Сопоставление различных подходов к определению продуктов перекисного окисления липидов в гептан-изопропанольных экстрактах крови // Вопросы медицинской химии. 1989. № 1. С. 127–131.
5. Петросян Э.А., Сергиенко В.И., Кулаев Г.К., Мартынов А.К., Лопухин Ю.М., Дубинкин О.В., Бенсман В.М. Гипохлорит натрия в лечении гнойных ран // Вестник хирургии им. Грекова. – 1991. № 1. С. 40-43.
6. Гланц С. Медико-биологическая статистика : пер. с англ. М. : Практика, 1998. 459 с.
7. Ещенко Е. Д. Выделение и очистка субклеточных и клеточных структур // Методы биохимических исследований ; под ред. М. И. Прохоровой. Л. : Изд-во Ленинградского ун-та. 1982. С. 29–53.
8. Каган В.Е., Орлов О.Н., Прилипко Л.Л. Проблемы анализа эндогенных продуктов перекисного окисления липидов // Биофизика: итоги науки и техники М. 1986. № 18. С. 195.
9. Кашафеева А.А., Гаймоленко С.Г., Хышиктуев Б.С. Воздействие различных концентраций гипохлорита натрия на динамику параметров системы «ПОЛ-антиоксиданты» брюшины при перитоните // Сибирский медицинский журнал (г. Иркутск). 2010. Т. 96. № 5. С. 82-85.
10. Королюк М.А., Иванова Л.И., Майорова И.Г. Метод определения каталазы // Лабораторное дело. 1988. № 1. С. 16–19.
11. Магомедов М.А. Местная клеточная регуляция в образовании послеоперационных спаек при перитоните // Хирургия. 2004. № 6. С. 9-11.
12. Моин В.М. Простой и специфический метод определения активности глутатионпероксидазы в эритроцитах // Лабораторное дело. 1986. № 12. С. 724–727.
13. Пинелис Ю.И., Малежик М.С., Малежик Л.П. Свободнорадикальное окисление и антиоксидантная защита при хроническом генерализованном пародонтите у лиц пожилого возраста с хронической формой ИБС [Электронный ресурс] // Забайкальский медицинский вестник. 2011. № 1. С. 84-89. Режим доступа: http: // www.medacadem.chita.ru/zmv (29 дек. 2014).
14. Промыслов М.Ш., Демчук М.Л.. Модификация метода определения суммарной антиоксидантной активности сыворотки крови // Вопросы медицинской химии. 1990. № 4. С. 90–92.
15. Суковатых Б.С., Волкова Л.В., Блинков Ю.Ю. Влияние иммобилизированных форм гипохлорита натрия на течение воспалительного процесса и морфофункциональное состояние внутренних органов при экспериментальном распространенном перитоните // Хирург. 2013. № 2. С. 20-26.
16. Demir M., Sert S., Kaleli I., Demir S., Cevahir N., Yildirim U., Sahin B. Liver lipid peroxidation in experimental Escherichia coli peritonitis: the role of myeloperoxidase and nitric oxide inhibition // Med. Sci. Monit. 2007. № 10. P. 225-229.

References:

1. Andreeva L I., Kozhemiakin L.A., Kishkun A.A. Method modification of lipid peroxidation in the test with thiobarbituric acid // Laboratory affair, 1988. № 11. P. 41-43 (in Russian).
2. Acokh Z.Z., Petrosyan E.A. Sodium hypochlorite influence on lipid peroxidation system in the treatment of general purulent peritonitis // Medical Science, 2004. № 6. P. 26-27 (in Russian).

3. Verbolovich V.P., Podgornaia L.M. Glutathionereductase and superoxidismutase activity on biochemical analyzer // Laboratory affair, 1987. № 2. P. 17–20 (in Russian).
4. Volchegorskii I.A. Comparison of approaches with results of lipid peroxidation in geptan – isopropanolic blood extracts // Problems of medical chemistry, 1989. № 1. P. 127-131 (in Russian).
5. Petrosjan Je.A., Sergienko V.I., Kulaev G.K., Martynov A.K., Lopuhin Ju.M., Dubinkin O.V., Bensman V.M. Sodium hypochlorite in purulent wound therapy // Bulletin of Surgery named after Grekov, 1991. № 1. P. 40-43 (in Russian).
6. Glants S.. Biological and medical statistics: transl. from English. edit. N. E. Buzikashvili. M. : Praktika, 1998. 459 p. (in Russian).
7. Eshchenko E. D. Extraction and cleaning of subcellular and cellular structures. Method of biochemical investigations ; edit. by Prohorova M. I. L. : Leningrad University, 1982. P. 29-53 (in Russian).
8. Kagan V.E., Orlov O.N., Prilipko L.L. Problems of the analysis of lipid peroxidation edogenic products // Biophysics: science and technology results, M. 1986. № 18. P. 195 (in Russian).
9. Kashafeeva A.A., Gaimolenko S.G., Khyshiktuev B.S. Influence of sodium hypochlorite of different concentrations on dynamics of “lipid peroxidation – antioxidants” system of peritoneum in peritonitis in experiment // Sibirsk Medical Journal (g. Irkutsk), 2010. T. 96. № 5. P. 82-85 (in Russian).
10. Koroliuk M. A., Ivanova L .I., Maiorova I. G. Catalase determination method // Laboratory affair, 1988. № 1. P. 16-19 (in Russian).
11. Magamedov M. A. Local cellular regulation in postoperative commissures formation in peritonitis // Surgery, 2004. № 6. P. 9-11 (in Russian).
12. Moin V.M. Simple and specific technique in determination of glutathionperoxidation in erythrocytes // Laboratory affair, 1986. № 12. P. 724-727 (in Russian).
13. Pinelis Yu.I., Maleszik M.S., Malezhik L.P. Free radical oxidation and antioxidant defense in chronic general parodontitis in the aged with chronic IHD [electronic resource] // Transbaikal Medical Bulletin, 2011. № 1. P. 84-89. website: http: // www.medacadem.chita.ru/zmv (Dec. 29, 2014) (in Russian).
14. Promyslov M.Sh., Demchuk M.L. Method modification of total antioxidant activity of blood serum. Problems of medical chemistry, 1990. № 4. P. 90-92 (in Russian).
15. Sukovatykh B.S., Volkova L.V., Blinkov Yu.Yu. Influence of immobilized forms of sodium hypochlorite on inflammatory process and the morphofunctional state of internal organs in experimental general peritonitis. Surgeon, 2013. № 2. P. 20-26 (in Russian).
16. Demir M., Sert S., Kaleli I., Demir S., Cevahir N., Yildirim U., Sahin B. Liverlipid peroxidationin experimental Escherichia coliperitonitis: the role of myeloperoxidase and nitric oxide inhibition // Med. Sci. Monit, 2007. № 10. P. 225-229.