УДК 616.8-089

**Яриков А.В.[1,2,4], Морев А.В.[1,3], Ермолаев А.Ю.[1,3], Перльмуттер О.А.[1,2], Фраерман А.П.[1]**

# БАЛЛЬНЫЙ СПОСОБ ВЕРИФИКАЦИИ ФАСЕТОЧНОГО БОЛЕВОГО СИНДРОМА ПОЯСНИЧНОГО ОТДЕЛА ПОЗВОНОЧНИКА

***[1]ГБУЗ НО «Городская клиническая больница № 39» г. Нижний Новгород;***
***[2]ГБУЗ НО «Городская клиническая больница № 40» г. Нижний Новгород;***
***[3]ФГБОУ ВО «Приволжский исследовательский медицинский университет» Минздрава России;***
***[4]ГБУЗ НО «Центральная городская больница» г. Арзамас***

***Цель исследования***. *Разработать новый способ диагностики фасет-синдрома и оценить его клиническую эффективность*

***Материалы и методы***. *На основе клинической практической работы разработан новый способ диагностики фасет-синдрома поясничного отдела позвоночника, на который получен патент РФ на изобретение № 2651054 от 18.04.2018 г. Выполняют анкетирование и исследование лиц с болью в области спины, и оценивают последующие признаки: возраст, опрос анамнеза и жалоб, оценку неврологического статуса и результатов инструментальных методов обследования, оценку амплитуды движений в поясничном отделе позвоночника. Далее больному выполняют инъекцию в зону дугоотросчатых суставов смесью местного анестетика.*

***Результаты исследования и обсуждения.*** *Предлагаемый способ применен у 73 больных и его итоги доказаны хорошими непосредственными и отдаленными результатами. Этот способ дает возможность подлинно удостоверить диагноз и установить своевременное интервенционное лечение, что позволит уменьшить продолжит ельность лечения и быстрее возвратить к трудоспособности больного.*

***Заключение.*** *Новый способ диагностики фасет-синдрома показал свою клиническую эффективность, что требует его более широкого внедрения в практическое здравоохранение.*

***Ключевые слова:*** *спондилоартроз, фасет-синдром, дугоотросчатый сустав, денервация суставов, боль в спине.*

***Yarikov A. V., Morev A.V., Ermolaev A. Yu., Perlmutter O. A., Fraerman A. P.***

***BALL METHOD OF VERIFICATION OF FACET PAIN SYNDROME OF LUMBAR SPINE***

***City clinical hospital №39, Nizhny Novgorod;***
***City clinical hospital №40", Nizhny Novgorod;***
***Volga research medical University;***
***Central city hospital, Arzamas***

***Purpose of research.*** *To develop a new method of diagnosis of facet syndrome and evaluate its clinical effectiveness*

***Materials and methods.*** *On the basis of clinical practical work, a new method of diagnosis of facet syndrome of the lumbar spine, which received a patent of the Russian Federation for the invention №2651054 from 18.04.2018, Perform a survey and study of persons with back pain, and evaluate the subsequent signs: age, history and complaints, evaluation of the neurological status and results of instrumental methods of examination, assessment of the amplitude of movements in the lumbar spine. Next, the patient is injected into the zone of the arcuate joints with a mixture of local anesthetic.*

***The results of research and discussion.*** *The proposed method was used in 73 patients and its results were proved by good immediate and long-term results. This method gives you the opportunity to truly confirm the diagnosis and set a timely intervention treatment that will reduce prodoljitelnost treatment and faster return to disability of the patient.*

***Conclusion.*** *A new method of diagnosis of facet syndrome has shown its clinical effectiveness, which requires its wider implementation in practical health care.*

***Key words:*** *spondylarthrosis, facet syndrome, intervertebral lumbar joint, joint denervation, back pain.*

Дегенеративно-дистрофические заболевания позвоночника являются одним из распространенных хронических заболеваний, представляющих серьезную проблему [1, 2]. До-

казано, что в течение жизни один или несколько случаев болей в спине переносит более 90% населения [1]. Вертеброгенный болевой синдром представляется актуальной и социально важной проблемой современного здравоохранения, который сопровождается снижением качества жизни и работоспособности, а также сохраняется ведущим фактором обращения за медицинской помощью [3].

Этиология болевого синдрома в спине многообразная, что в существенной степени затрудняет процедуру ее диагностики и лечения [4, 5]. Одной из причин болей может быть патология межпозвонковых (дугоотросчатых) суставов [6, 7]. В узконаправленной литературе существуют многообразные синонимы данного заболевания: фасет-синдром, фасеточный синдром, фасеточный болевой синдром, артроз межпозвоночных суставов (МПС), артроз дугоотросчатых суставов (ДОС) и спондилоартропатический синдром [1, 6].

Люди с хронической болью в нижней части спины получают медикаментозное лечение с использованием многообразных методов аналгезии, большинство из которых не содержат весомых доказательств эффективности при оценке уровня болевого синдрома и функционального статуса [4]. В доминирующем числе случаев при лечении вертеброгенного болевого синдрома эффективно применяют нестероидные противовоспалительные препараты, но при этом в большой степени данные средства повышают риск развития желудочно-кишечных и сердечно-сосудистых осложнений, в частности, у людей пожилого и старческого возраста [1]. Консервативные методы лечения фасет-синдрома ПОП в настоящее время являются неэффективными и постепенно уступают свое место хирургическим, малоинвазивным и интервенционным методам [2, 3, 7, 8]. Существуют различные малоинвазивные способы лечения больных со спондилоартрозом: радиочастотная денервация, лазерная денервация, медикаментозная дерецепция МПС [5, 6, 8].

Имеющиеся в литературе данные неконкретны, а подчас просто противоречивы, отсутствуют данные о частоте, особенностях клинического течения спондилоартроза [6, 7]. Все это затрудняет диагностику данного заболевания. В последние годы за рубежом активно применяют методики, реализующие унифицированный подход к оценке состояния больного. В первую очередь, шкалы, которые в теории измерений формируются как совокупность трех элементов: эмпирической системы, числовой системы и правила (отображения), согласно которому объекты эмпирической системы ставятся в соответствие объектам числовой системы, т.е. числам. Шкалирование в медицинской метрологии – это совокупность методических приемов, позволяющих приписывать числовые значения исследуемым показателям. В математической теории измерений, которая отвлекается от физических аспектов получения числовых значений, шкалирование обычно называют просто измерением (иногда используется также термин «оценка») [4].

**Цель исследования** – разработать новый способ диагностики фасет-синдрома ПОП и оценить его клиническую эффективность.

**Материалы и методы**. На основе клинической практической работы в ГБУЗ НО «Городская клиническая больница № 39» (Нижегородский нейрохирургический центр имени профессора А.П. Фраермана) разработан новый способ диагностики фасет-синдрома ПОП, на который получен патент РФ на изобретение № 2651054 от 18.04.2018 г. Выполняют анкетирование и исследование лиц с болью в области ПОП и оценивают последующие признаки: возраст, опрос анамнеза и жалоб, оценку неврологического статуса и результатов инструментальных методов обследования, оценку амплитуды движений в ПОП. Далее больному выполняют инъекцию в зону ДОС смесью местного анестетика (новокаин, лидокаин, ультракаин) и глюкокортикоида (дексаметазон, дипроспан, кеналог, бетаметазон) с 2-х сторон в заранее распланированной зоне (межсуставная щель) ДОС и оценивают влияние данной инъекции на интенсивность болевого синдрома. Далее показатели оценивают в единицах по таблице 1.

Таблица 1

Единичная оценка показателей у лиц с болями в ПОП

| ПРИЗНАКИ | Единицы |
|---|---|
| Начало заболевание: -постепенное | 2 |
| -острое | 1 |
| Возраст старше 35 лет | 1 |
| Локализация болей: нижнепоясничном отделе позвоночника без распространения | 2 |
| с распространением в ягодицы и дорзальную поверхность бедер или в область вентральной поверхности передней брюшной стенки и паховую область | 1 |
| Отсутствие неврологической симптоматики (радикулопатии, перемежающей хромоты, миелопатии) | 1 |
| Утренняя затрудненность движений в ПОП | 2 |
| Снижение болей и затрудненности движений в ПОП при гимнастике, зарядке | 1 |
| Обострение/ увеличение болей в ПОП при флексии-экстензии | 2 |
| Увеличение интенсивности болей в ПОП при вертикализации тела | 1 |
| Уменьшение объема движений в ПОП | 2 |
| Прерывистое выпрямление ПОП | 1 |
| Локальная болезненность при пальпаторном исследовании в зоне ДОС | 1 |
| Нейрорадиологические изменения ДОС (по данным компьютерной томографии (КТ) или магнитно-резонансной томографии (МРТ)) | 1 |
| Снижение интенсивности болей в ПОП после инъекции в зону ДОС смесью местного анестетика и глюкокортикоида | 2 |

Собранные единицы суммируют и при сумме 10 и менее квалифицируют, что причиной болей в ПОП не является фасет-синдром, а при сумме 11 и более этиологией болей в ПОП является фасет-синдром.

Для разбора научного исследования оценивали интенсивность болевого синдрома по визуально-аналоговой шкале (ВАШ) и по опроснику Освестри (ODI), данные нейровизуализации (МРТ – 0,5, 1,5 или 3,0 Тесла; КТ – 16, 32 или 64 спирали). Для интерпретации степени дегенеративных изменений ДОС по МРТ применялась классификацию Fujiwara A., 2000 г., а по КТ - Weishapt D., 1999 г. [1].

Денервация (невротомия) ДОС выполнялась под местной анестезией и навигационным рентгенконтролем С-дуг PHILIPS или SIEMENS. Перед операцией проводили маркировку кожи, для чего применяли рентгенконтрастную сетку. Невротомия должна производиться прецизионно под строгим внимательным рентгенологическим навигационным контролем. Для произведения денервации ДОС больной располагался лежа на животе. С целью обретения стойкой, основательной дерецепции ДОС применяли 96% этиловый спирт и местный анестетик. Иглу вводили до упора в зону сочленения ДОС и поперечного отростка (рисунок 1). Вначале в иглу вводили 1-2 мл. раствора местного анестетика. После местного анестетика вводили 0,5-1 мл. 96% этилового спирта с прерывистым его влитием около 0,1-0,2 мл. с периодичностью 60 сек. до тех пор, пока заключительное ввод не будет полностью безболезненным. Это подтверждает о свершившейся деструкции нерва ДОС («медикаментозной невротомии»). Операцию заканчивали введение местного анестетика в ткани, окружающие ДОС.

Противопоказаниями для проведения денервации ДОС были:

- зависимость от алкоголя, наркотических и седативных препаратов, присутствие социальных и психологических причин, устанавливающих восприятие болевого синдрома;
- наличие или подозрение на злокачественные новообразования;
- локальный или генерализованный воспалительный процесс;
- признаки компрессии корешков и/или спинного мозга.

С целью превенции повторов рецидивов болей в ПОП и ее хронизации всем пациентам было рекомендовано избегать провоцирующих факторов, регулярно заниматься лечебной физкультурой и гимнастикой и отказаться от вредных привычек.

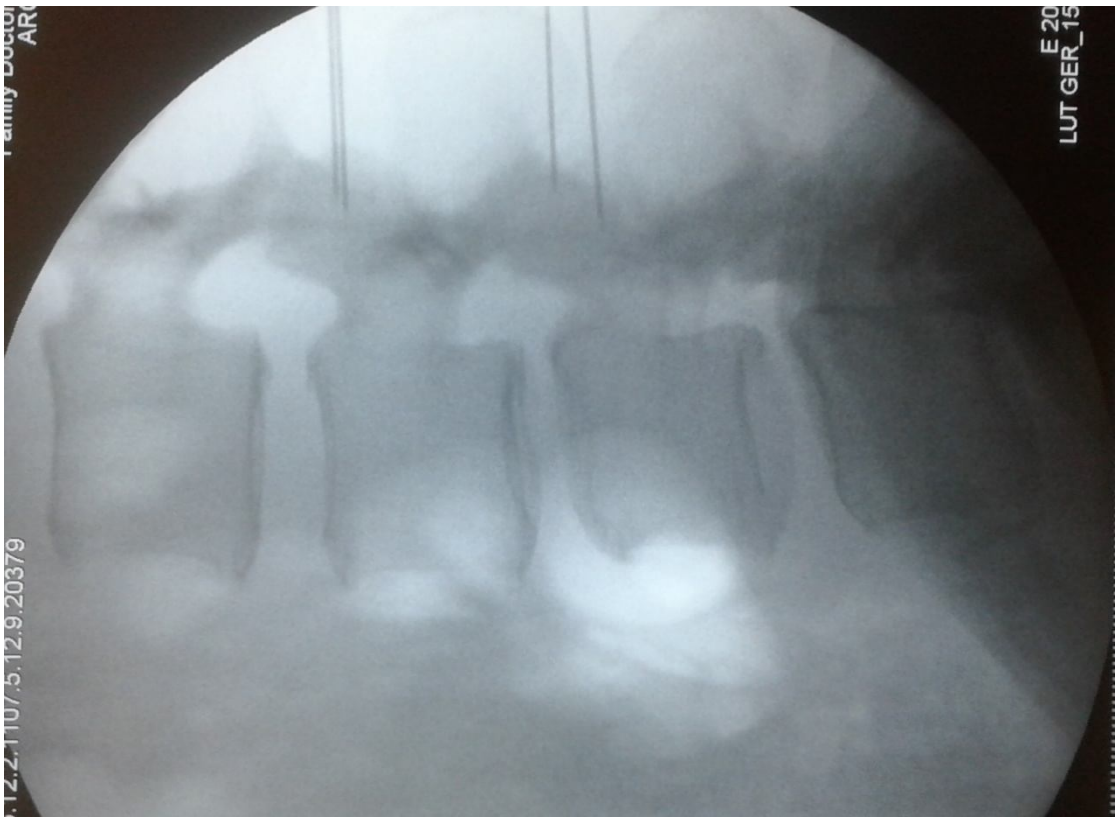


**Рис. 1.** Рентгенография ПОП. Проведение денервации ДОС.

Далее приведем клинические примеры использования данного способа.

*Пример № 1.* Пациентка К., 68 лет (1 единица), медицинская карта № 7606 госпитализирована 06.09.2016 в отделение нейрохирургии № 1 Городской клинической больницы № 39 г. Нижний Новгород (Нижегородский нейрохирургический центр имени профессора А.П. Фраермана) с жалобами на локальные боли в ПОП (2 единицы), увеличивающие при движениях (1 единица), затрудненность движений в ПОП (2 единицы). На момент поступления в отделение ВАШ – 8 баллов, Освестри – 64 баллов.

Установлено, что прогрессирование заболевания в течение 2 лет (2 единицы). При зарядке и гимнастике фиксируется уменьшение затрудненности движений и болей в ПОП (1 единица).

Неврологическая симптоматика - нарушения чувствительности по типу гипестезии по S1 корешку слева. (0 единиц).

При пальпаторном исследовании фиксируется локальная болезненность в зоне ДОС (1 единица). Амплитуда движений в ПОП в полном объеме (0 единиц). При совершении сгибательно-разгибательное движения в ПОП фиксируется обострение болей в ПОП (2 единицы). Прерывистое выпрямление ПОП не наблюдается.

По МРТ ПОП: признаки спондилоартроза L4-5, L5-S1 (Fujiwara A. III степень) (1 единица). По КТ ПОП произведено измерение локализации межсуставной щели ДОС L4-5. Пациентке в перевязочной произведена инъекция в ДОС L4-5 с 2-х сторон новокаином и кеналогом в заранее маркированной зоне, после которой больная отмечает снижение тяжести и интенсивности болей в ПОП – 2 единицы.

Сумма единиц – 15. Таким образом, причиной болей в ПОП является фасет-синдром.

12.09.2016 проведена: «Денервация (невротомия) ДОС L3-4, L4-5, L5-S1 с 2-х сторон под рентгенологическим контролем».

Послеоперационный период – без осложнений, регистрируется деградация болей и блокады движений в ПОП. Пациентка выписана на 4-е сутки после невротомии на амбулаторное лечение, через 7 дней возвратилась к работе. При выписке на амбулаторное лечение ВАШ – 3 балла, Освестри – 16 баллов.

*Пример № 2.* Пациентка Ш., 68 лет (1 единица), медицинская карта № 8177 госпитализирована 26.09.2016 в отделение нейрохирургии № 1 ГБУЗ НО «Городская клиническая больница №39» г. Нижний Новгород (Нижегородский нейрохирургический центр имени профессора А.П. Фраермана) с жалобами на боли в ПОП с иррадиацией в правую ногу до области тыла стопы (1 единица), увеличивающие при движениях (1 единица), затрудненность и спаянность движений в ПОП (2 единицы). На момент поступления в отделение ВАШ – 7 баллов, Освестри – 56 баллов.

Из анамнеза выяснено, что прогрессирование заболевания продолжалось постепенно в течение 10 лет (2 единицы). При зарядке ПОП фиксируется снижение стесненности движений и болей в ПОП (1 единица).

Неврологическая симптоматика – синдром нейрогенной перемежающей хромоты (0 единица).

При пальпаторном исследовании ПОП не выявлена локальная болезненность в зоне ДОС (0 единиц). Объем движений в ПОП органичен: флексия – 30°, экстензия – 25°, боковые наклоны – 15°, ротация – 2° (2 единицы). При совершении сгибательно-разгибательное движения в ПОП фиксируется увеличение интенсивности болей в спине (2 единицы). Прерывистое выпрямление ПОП не наблюдается (0 единицы).

По МРТ ПОП - признаки спондилоартроза L4-5, L5-S1 (Fujiwara A. IV степень); по КТ ПОП- деформирующий артроз ДОС L2-S1 (Weishapt D. Grade C) (1 единица). По КТ ПОП выполнено установление локализации межсуставной щели ДОС L4-5. Пациентке в перевязочной произведена инъекции в ДОС L4-5 с 2-х сторон смесью лидокаина и дипроспана в заранее маркированной области, после которой больная отмечает снижение тяжести и интенсивности болей в ПОП – 2 балла.

Сумма единиц – 15. Таким образом, причиной болей в ПОП является фасет-синдром.

03.10.2016 проведена: «Денервация (невротомия) ДОС L2-3, L3-4, L4-5 с 2-х сторон под рентгенологическим контролем».

Постоперационный период – без осложнений, фиксируется деградация болей и стесненности движений в ПОП. Пациентка выписана на 4-е сутки после невротомии на амбулаторное лечение. При выписке на амбулаторное лечение ВАШ – 2 балла, Освестри – 18 баллов.

**Результаты исследования и обсуждения.** В настоящий момент интервенционные (пункционные и малоинвазивные) методики лечения болевого синдрома получили широкое распространение, в США выполняются около 5 млн. интервенций в год только на позвоночнике, лечение боли выделилось в самостоятельную дисциплину [2, 3]. В России интервенционные технологии хорошо известны, но применяются гораздо реже и в том числе крупных нейрохирургических стационарах. В отличие от консервативного лечения малоинвазивные и интервенционные методы имеют большое количество преимуществ: сокращение сроков лечения, отсутствие побочных эффектом системного лечения, более эффективные результаты лечения. Это экономически рентабельнее пролонгированного и существенно более дорогостоящего консервативного лечения.

Предлагаемый новый, унифицированный способ применен у 73 больных и его итоги доказаны хорошими непосредственными и отдаленными результатами. Этот способ дает возможность подлинно удостоверить диагноз и установить своевременное интервенционное лечение, что позволит уменьшить продолжительность лечения и быстрее возвратить к трудоспособности больного. Новый способ показал высокую клиническую эффективность в верификации причины болей в ПОП и используется в клинической практике нейрохирургических отделений Городской клинической больницы № 39 (Нижегородский нейрохирургический центр имени профессора А.П. Фраермана) и Городской клинической больницы № 40 г. Нижний Новгород, неврологического отделения Центральной городской больницы г. Арзамас и Центре Современных Медицинских Технологий «Гарантия» г. Бор. Данный способ может использовать в работе нейрохирургических, неврологический и амбулаторно-поликлинических отделений и центрах малоинвазивной хирурги позвоночника и клиниках лечения боли. В заключение хочется отметить, что интервенционные методы, так же как и

минимально-инвазивные, в настоящее время необходимо шире использовать при лечении дегенеративно-дистрофических заболеваний позвоночника.

**Выводы:**

1. Новый способ диагностики фасет-синдрома ПОП показал свою клиническую эффективность, что требует его более широкого внедрения в практическое здравоохранение.
2. Фасет-синдром является одной из самых распространенных причин болей в области ПОП, что требует более широкой информатизации врачей первичного звена (неврологов, терапевтов, врачей общей практики) о способах его диагностики и лечения.
3. Необходимо шире использовать интервенционные методы в лечении спондилоартроза.

**Литература:**

1. Бывальцев В.А., Калинин А.А., Оконешникова А.К. Анализ клинической эффективности применения метода фасетопластики при лечении фасет-синдрома в поясничном отделе позвоночника у пациентов пожилого и старческого возраста. Успехи геронтологии. 2017. 1(30). 84-91.
2. Волков И.В., Карабаев И.Ш., Пташников Д.А., Коновалов Н.А., Поярков К.А. Возможности ультразвуковой навигации для радиочастотной денервации межпозвонковых суставов поясничного отдела позвоночника. Травматология и ортопедия России. 2017. 4(23). 29-38.
3. Волков И.В., Карабаев И.Ш., Алексанин С.С. Биологическая и радиационная безопасность пациентов при интервенционных и минимально-инвазивных вмешательствах при заболеваниях и травмах позвоночника: опыт отделения нейрохирургии Всероссийского центра экстренной и радиационной медицины им. А.М. Никифорова МЧС России. Медико-биологические и социально-психологические проблемы безопасности в чрезвычайных ситуация. 2017. 3. 38-46. DOI 10.25016/2541-7487-2017-0-3-38-46.
4. Коновалов Н.А., Шевелев И.Н., Корниенко В.Н., Назаренко А.Г. Клинико-диагностическая оценка выраженности дегенеративного поражения пояснично-крестцового отдела позвоночника. Анналы клинической и экспериментальной неврологии. 2009.3(3). 17-20.
5. Коновалов Н.А., Прошутинский С.Д., Назаренко А.Г., Королишин В.А. Радиочастотная денервация межпозвонковых суставов при лечении болевого фасеточного синдрома. Вопросы нейрохирургии им. Н.Н. Бурденко. 2011. 2(75). 51-55.
6. Луцик А.А., Колотов Е.Б. Диагностика и лечение спондилоартроза. Хирургия позвоночника. 2004. 1. 113-120.
7. Певзнер К.Б., Евзиков Г.Ю. Чрескожная радиочастотная деструкция суставных нервов как метод выбора в лечении поясничных болей. Неврологический журнал. 2006. 2(11). 45-49.
8. Тюликов К.В., Мануковский В.А., Литвиненко И.В., Коростелёв К.Е., Бадалов В.И. Минимально инвазивные методы лечения болевого и корешкового синдромов, вызванных дегенеративно-дистрофическими заболеваниями поясничного отдела позвоночника. Вестник Российской военно-медицинской академии. 2013. 1(41). 69-75.

**References:**

1. Byval'cev V.A., Kalinin A.A., Okoneshnikova A.K. Analysis of the clinical efficacy of applying the method of facetoplasty in the treatment of facet-syndrome in the lumbar spine in patients of elderly and old age. Uspekhi gerontologii. 2017. 1(30). 84-91. in Russian.
2. Volkov I.V., Karabaev I.Sh., Ptashnikov D.A., Konovalov N.A., Poyarkov K.A. Ultrasound navigation capabilities for radiofrequency denervation of the intervertebral joints of the lumbar spine. Travmatologiya i ortopediya Rossii. 2017. 23(4). 29-38. DOI: 10. 21823/2311-2905-2017-23-4-29-38. in Russian.
3. Volkov I.V., Karabaev I.Sh., Aleksanin S.S. Biological and radiation safety of patients with interventional and minimally invasive interventions for diseases and injuries of the spine: experience of the Department of Neurosurgery of the All-Russian Center for Emergency and Radiation Medicine. A.M. Nikiforova EMERCOM of Russia. Mediko-biologicheskie i sotsial’no-

psikhologicheskie problemy bezopasnosti v chrezvychaynykh situatsiyakh. 2017. 3. 38-46. in Russian.
4. Konovalov N.A., Shevelev I.N., Kornienko V.N., Nazarenko A.G. Clinical and diagnostic assessment of the severity of degenerative lesions of the lumbosacral spine. Annaly klinicheskoj i eksperimental'noj nevrologii. 2009. 3(3). 17-20. in Russian.
5. Konovalov N.A., Proshutinskij S.D., Nazarenko A.G., Korolishin V.A. Radiofrequency denervation of intervertebral joints in the treatment of facet pain syndrome. Voprosy nejrohirurgii im. N.N. Burdenko. 2011. 2(75). 51-55. in Russian.
6. Lucik A.A., Kolotov E.B. Diagnosis and treatment of spondyloarthrosis. Hirurgiya pozvonochnika. 2004. 1. 113-120. in Russian.
7. Pevzner K.B., Evzikov G.Yu. Percutaneous radiofrequency destruction of articular nerves as a method of choice in the treatment of lumbar pain. Nevrologicheskij zhurnal. 2006. 2(11). 45-49. in Russian.
8. Tyulikov K.V., Manukovskij V.A., Litvinenko I.V., Korostelyov K.E., Badalov V.I. Minimally invasive methods of treating pain and radicular syndromes caused by degenerative-dystrophic diseases of the lumbar spine. Vestnik Rossijskoj voenno-medicinskoj akademii. 2013. 1(41). 69-75. in Russian.