НАУЧНЫЕ ОБЗОРЫ, ИЛЛЮСТРИРОВАННЫЕ КЛИНИЧЕСКИМ НАБЛЮДЕНИЕМ

УДК 616.8-089

Захаров Д.В., Иванов Д.С., Щербаков В.И., Васнецова Г.Я., Васнецов С.Н., Лантух А.В.

ИНТРАДУРАЛЬНОЕ ЭКСТРАМЕДУЛЛЯРНОЕ МЕТАСТАЗИРОВАНИЕ МЕЛАНОМЫ КОЖИ: СЛОЖНОСТИ ДИАГНОСТИКИ И ЛЕЧЕНИЯ

Краевое государственное автономное учреждение здравоохранения «Владивостокская клиническая больница № 2», 690105, Приморский край, г. Владивосток, ул. Русская 57

Резюме. *Меланома – злокачественная опухоль из меланоцитов, отличительной чертой которой является раннее развитие метастазов. Метастазирование в спинной мозг встречается редко. Развитие грубой неврологической симптоматики значительно ухудшает качество жизни пациентов. В статье представлен опыт хирургического лечения больной по поводу интрадурального экстрамедуллярного метастаза меланомы кожи. Описан анамнез, клиническая симптоматика и интраоперационные находки. Представлен краткий обзор литературы и описание схожих наблюдений в мировой практике.*

Ключевые слова: *нейрохирургия, меланома, метастаз, спинной мозг, хирургическое удаление*

ZakharovD.V., IvanovD.S., ShcherbakovV.I., VasnetsovaG.Ya, VasnetsovS.N., LantukhA.V.

INTRADURAL EXTRAMEDULLARY METASTASIS OF SKIN MELANOMA: DIFFICULTIES IN DIAGNOSIS AND TREATMENT

Vladivostok clinical hospital №2. Primorskijkraj, Vladivostok, Russkaja str. 57

Abstract. *Melanoma is a malignant tumor of melanocytes, which is characterized by early development of metastases. Spinal metastasis is rare. The development of gross neurological symptoms significantly impairs the quality of life of patients. Here we describe our experience of surgical treatment of a patient with intraduralextramedullary metastasis of skin melanoma. An anamnesis, clinical symptoms, and intraoperative findings are described. A brief review of the literature and description of similar observations in world practice are presented.*

Keywords: *neurosurgery, melanoma, metastasis, spinal cord, resection*

Меланома кожи – злокачественная опухоль нейроэктодермального происхождения, исходящая из меланоцитов кожи. Отличительной чертой этого вида новообразований является относительно раннее появление регионарных и отделенных метастазов, что ассоциировано с плохим прогнозом для больного [1, 2, 3].

Меланома является одним из самых распространенных видов злокачественных новообразований у человека. В России заболеваемость меланомой составляет 6,39 на 100000 среди мужчин и 8,65 на 100000 среди женщин [11]. В США этот показатель достигает 25,4 на 100000 и 15,7 на 100000 соответственно [12]. В последнее время отмечается четкая тенденция к повышению частоты заболеваемости данным видом опухоли [13, 14, 15]. Наиболее частой локализацией является кожа [16].

Отличительной чертой течения заболевания является относительно ранние сроки поражения регионарных лимфоузлов с последующим активным метастазированием [17]. Как правило, это связано с процессом лимфангиогенеза, а также с формированием «преметастатических ниш» благодаря секреции опухолью белка мидкина [18].

Меланома является одним из самых частых источников метастазирования в центральную нервную систему [4, 5]. При этом поражение спинного мозга встречается значительно реже внутричерепных метастазов [6].В случае поражения ЦНС гематогенный путь метастазирования является основным [19, 20]. При этом механизм преодоления гематоэнцефаличес-

кого барьера опухолевыми клетками остается неясен. Среди других возможных путей метастазирования в пределы ЦНС называют лимфогенный и периваскулярный [21].

Особое место среди всех метастатических поражений отводят лептоменингеальной диссеминации. Под этим термином понимают распространение опухолевых клеток по ходу оболочек головного и спинного мозга, что ассоциировано с крайне плохим прогнозом для больного (средняя продолжительность жизни составляет менее 2 месяцев с момента постановки диагноза) [2, 8].

Интрадуральные метастазы вне зависимости от гистологического типа и первичного источника составляют до 3,9% среди всех вторичных опухолей, поражающих спинной мозг, и в большинстве случаев ассоциированы с интракраниальной метастатической диссеминацией [20, 21]. Интрадуральные экстрамедуллярные метастазы меланомы встречаются крайне редко [22, 23]. Perrin проанализировал 200 случаев метастатических поражений позвоночника и спинного мозга, из которых интрадуральная экстрамедуллярная локализация очага отмечалась в 10 наблюдениях, при этом лишь в 2 случаях первичной опухолью являлась меланома кожи [24]. В серии 49 больных с интрадуральными метастазами, описанной Chow, лишь в 1 случае первичным источником являлась меланома [25]. Среди 12 больных в работе Sze метастаз меланомы был заподозрен у 1 пациента; серьезным ограничением данного исследования являлось отсутствие гистологической верификации диагноза – предположения строились на основании данных МРТ и анамнеза [26]. Уникальный случай метастазирования окулярной меланомы в спинной мозг на шейном уровне описан Shakur [27]. Stein представил наблюдение манифестации метастазирования меланомы с миелопатии на шейном уровне; при дальнейшем обследовании у того же больного были обнаружены метастатические очаги в височной доле и конском хвосте, при этом первичным очагом являлась опухоль скальпа [28]. O'Reilly описал случай одномоментного множественного интрамедуллярного и интрадурального экстрамедуллярного метастазирования меланомы [29].

Современные представления о лечении метастатических поражений головного мозга основываются на многочисленных исследованиях больших выборок больных, благодаря чему удалось составить алгоритм принятия решения о целесообразности и виде хирургического вмешательства [7, 8, 9, 10]. В то же время, курация пациентов с метастатическим поражением спинного мозга является сложной задачей ввиду относительной редкости таких наблюдений.

Тактика ведения больных с метастазами меланомы в ЦНС представляет собой противоречивую задачу. С одной стороны, наличие отдаленных метастазов ухудшает прогноз для больного – средняя продолжительность жизни пациентов с метастазами меланомы в головной или спинной мозг составляет менее 6 месяцев [2, 8]. С другой стороны, симптоматическое поражение ЦНС ассоциировано с резким ухудшением качества жизни и само по себе может стать причиной летального исхода – до 54% смертельных исходов у больных с меланомой кожи непосредственно связаны с наличием метастазов в головном мозге [29]. Немаловажным фактором является поздняя диагностика наличия метастазов и бессимптомное их течение, что хорошо продемонстрировано в описанном нами случае – метастаз в головной мозг манифестировал выраженной гипертензионной симптоматикой и грубыми неврологическими проявлениями, при этом плановая ПЭТ-КТ, выполненная за 4 месяца до обращения в клинику, не выявила признаков метастазирования. Метастазы в корешки спинного мозга также манифестировали с относительно быстро развившейся картины каудосиндрома, хотя наличие неспецифических жалоб в виде болей в шее и спине накануне нарастания слабости в ногах косвенно свидетельствует о поражении оболочек спинного мозга (тем не менее, указанная симптоматика могла быть обусловлена и обострением остеохондроза на фоне вынужденной иммобилизации после перенесенного лечения по поводу поражения головного мозга). Субтотальное удаление патологических узлов в нашем наблюдении обусловлено принципом хирургической дозволенности – отказа от радикального удаления в пользу сохранения функционирующих корешков. Правомочность данного принципа подтверждена восстановлением мышечной силы и функции тазовых органов в послеоперационном периоде.

В настоящей статье представлен клинический случай хирургического лечения больной с множественным поражением корешков спинного мозга метастазами меланомы кожи.

Клиническое наблюдение. Больная И., 35 лет, обратилась в клинику с жалобами на отсутствие движений и чувствительности в ногах, затруднения мочеиспускания и дефекации, головную боль, выраженную общую слабость, периодические боли и онемение в руках, боли в шее, снижение остроты зрения.

Из анамнеза известно, что с 2013 года наблюдается у онколога по поводу меланомы кожи спины (левая лопаточная область). В апреле 2013 года выполнено широкое иссечение кожи спины. Период ремиссии продлился до 2018 года, когда на фоне беременности диагностированы метастазы в подмышечные лимфоузлы слева. В сентябре 2018 года на сроке беременности 23 недели прооперирована – выполнена подмышечная лимфаденэктомия слева. Гистологический результат – метастаз невоидноклеточной пигментной меланомы. Родоразрешение в плановом порядке на сроке 38 недель. В дальнейшем получила 5 курсов иммунотерапии Ниволумабом в дозе 3 мг/кг. В январе 2019 года выполнена плановая ПЭТ-КТ, очагов патологического накопления радиоизотопного вещества не выявлено. В конце апреля 2019 года появились жалобы на периодическую головную боль, сопровождающуюся эпизодами рвоты. В начале мая интенсивность головной боли резко наросла, в срочном порядке выполнена МРТ головного мозга, выявлено объемное образование левой лобной доли с дислокацией срединных структур. Госпитализирована, на момент поступления отмечалась цефалгия, вестибулоатаксия, дизартрия, прозопарез слева. Нейроофтальмологическое обследование выявило застой дисков зрительных нервов обоих глаз, сложный миопический астигматизм. В срочном порядке прооперирована – выполнена костно-пластическая трепанация в левой лобно-височной области, удаление объемного образования под контролем нейронавигации. Гистологическое заключение – метастатическое поражение меланомы. Иммуногистохимический анализ: GFAP – экспрессия негативная; СК 1/3 – экспрессия негативная; MelanA – сильная экспрессия 100% клеток; Tyrosinase – сильная экспрессия 100% клеток; Ki 67 – экспрессия 20-30% клеток. В послеоперационном периоде отмечалась положительная динамика в виде регресса цефалгии. С мая 2019 года отмечала периодические боли в шее, спине. С середины июня 2019 года отмечала прогрессивное нарастание слабости в ногах. Выполнена МРТ пояснично-крестцового отдела позвоночника, выявлено интрадуральное объемное образование на уровне L3 позвонка, блок ликворопроводящих путей на указанном уровне (Рис. 1). Спустя 3 дня – выраженная слабость в правой ноге, обстипация. На следующий день – выраженная слабость в левой ноге. Спустя два дня отмечала нарастающее нарушение мочеиспускания по типу задержки. Через 4 дня на фоне выраженной слабости в ногах упала, самостоятельно подняться не смогла. Бригадой СМП доставлена в клинику с подозрением на рецидив опухоли головного мозга.

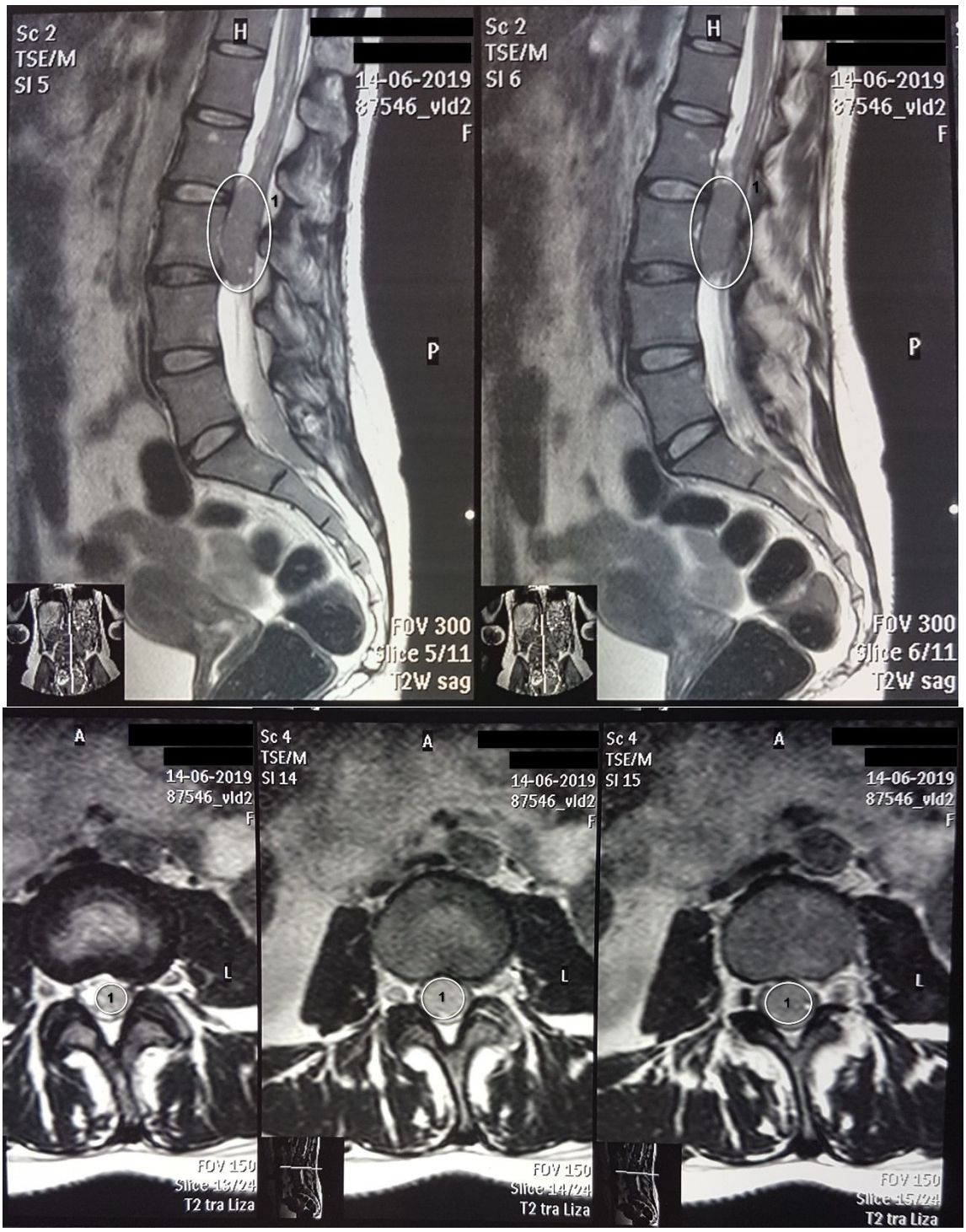

Рис. 1. МРТ пояснично-крестцового отдела позвоночника. Визуализируется интрадуральное объемное образование (1) на уровне L3 позвонка, заполняющее весь просвет дурального мешка на указанном уровне

На момент поступления состояние больной тяжелое, по шкале Karnofsky 30%. Общий осмотр выявил тенденцию к гипертензии, увеличенный в размерах и напряженный мочевой пузырь (при катетеризации мочевого пузыря одномоментно получено 1600 мл мочи). В неврологическом статусе – нижний грубый вялый парапарез до плегии в проксимальных отделах, грубое нарушение чувствительности по проводниковому типу, минимально выраженная общемозговая симптоматика, страбизм за счет левого глаза (остаточные явления после лечения метастаза в головной мозг). При поступлении выполнена КТ головного мозга, выявлено

минимальное субарахноидальное кровоизлияние, при этом данных за продолженный рост или наличие гематомы в полости удаленного метастаза не получено.

На следующий день после поступления выполнена декомпрессивная ляминэктомия L2-L3 позвонков, микрохирургическое субтотальное удаление интрадуральной опухоли спинного мозга. Интраоперационно выявлены множественные узлы патологической ткани грязно-розового цвета, расположенные по ходу корешков спинного мозга. Последние врастали в ткань опухоли, выявить четкую границу со здоровыми тканями и выполнить диссекцию не представлялось возможным (Рис. 2). Конгломерат из множества патологических узлов занимал весь просвет позвоночного канала. В каудальной части патологического образования обнаружены признаки перенесенного кровоизлияния. С использованием микрохирургической техники выполнена максимально допустимая диссекция патологической ткани, радикуломенингиолиз. После удаления большей части ростально расположенных узлов в рану начал поступать чистый прозрачный ликвор.

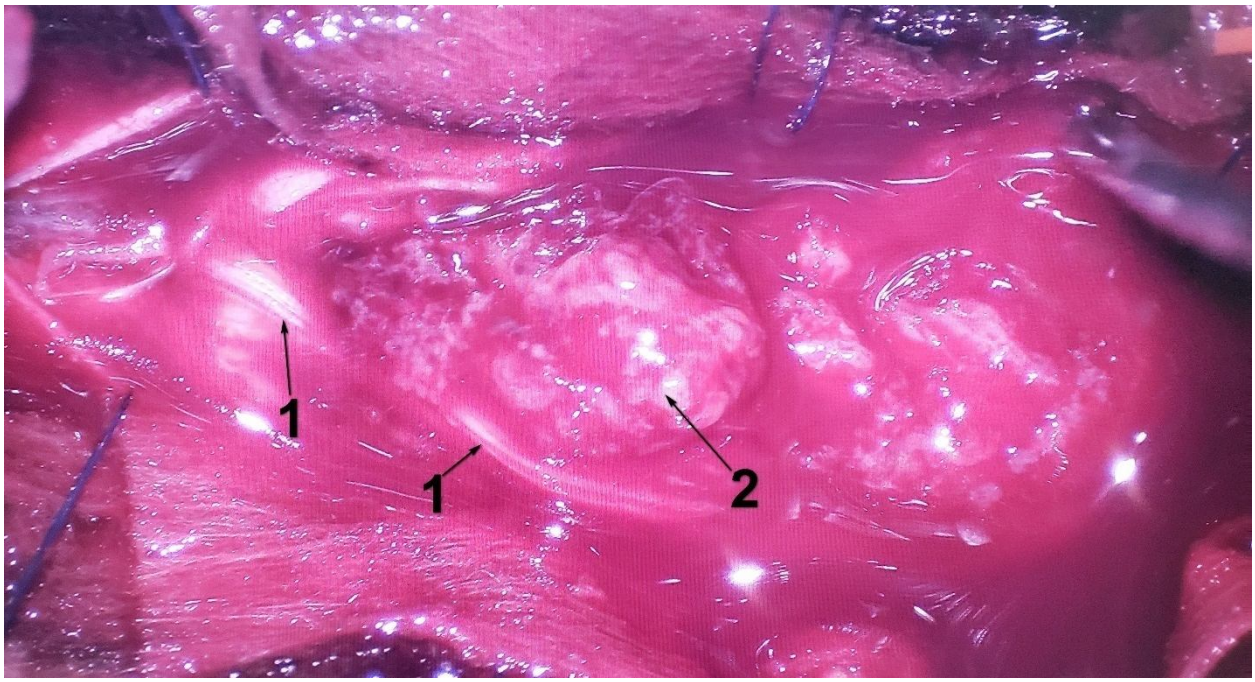

Рис. 2. Интраоперационное фото с микроскопа. Видна патологическая ткань (2), прорастающая корешки спинного мозга (1)

На следующие сутки после операции отмечала ухудшение остроты зрения, по поводу чего осмотрена офтальмологом (VisOD = счет пальцев у лица, VisOS = 0,001).

На 2-е послеоперационные сутки выполнена КТ головного мозга – остаточное субарахноидальное кровоизлияние в стадии разрешения.

На 4-е послеоперационные сутки отмечался эпизод лихорадки до 38,2 ºС длительностью до 4 дней, купирован увеличением объема инфузионной терапии и курсом антибактериальной терапии.

На 7-е послеоперационные сутки выполнена МРТ пояснично-крестцового отдела позвоночника с контрастным усилением, выявлена послеоперационная полость с единичными участками кровоизлияний и минимальным очаговым накоплением контрастного вещества на уровне L2-L4 (Рис. 3).

Рис. 3. МРТ пояснично-крестцового отдела позвоночника на 7-е послеоперационные сутки (T1 и T2 Flair режим с контрастным усилением). Стрелкой указан оставленный фрагмент опухоли, активно накапливающий контрастное вещество.

На 12-е послеоперационные сутки – эпизод макрогематурии, купирован курсом гемостатической терапии, уросептиками.

В послеоперационном периоде отмечалась положительная динамика в виде постепенного нарастания мышечной силы в ногах до 3-4 баллов в левой ноге и до 3 баллов в правой ноге, появления чувствительности в ногах, более выраженной слева. Рана зажила первичным натяжением, признаков ликвореи не было. На момент выписки (14-е послеоперационные сутки) состояние стабильное, по шкале Karnofsky 60%. Больная вертикализирована, стоит при помощи ходунков. Функции тазовых органов восстановлены.

Гистологический результат: опухоль из эпителиоподобных, невусоподобных клеток с повышенной митотической активностью. Клетки растут в виде солидных полей, ячеистых структур, в опухолевых клетках присутствует пигмент (Рис. 4).

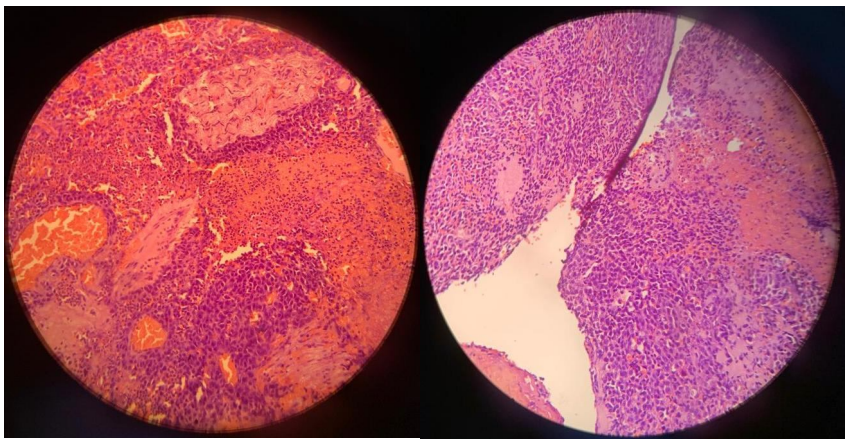

Рис. 4. Гистологический препарат удаленной опухоли. Увеличение х200. Участки опухоли, построенной из эпителиоподобных и невусоподоных клеток с клеточным полиморфизмом и митотической активностью. Встречаются клетки с наличием бурого пигмента, участки некроза и кровоизлияний.

После выписки больная направлена в онкологический диспансер для прохождения адъювантной терапии. Получила курс химиотерапии Дабрафениб 300 мг в сутки (разделенная на два приема) + Траметиниб 2 мг в сутки.

При контрольном осмотре 03.02.2020 состояние больной удовлетворительное, компенсированное. Передвигается самостоятельно. Жалоб активно не предъявляла. Индекс активности Karnofsky 90%. При неврологическом осмотре – сознание ясное, когнитивноинтактна, ориентирована. Зрачки равные, сохраняется резидуальный страбизм за счет левого глаза. Остальные черепно-мозговые нервы без патологии. Отмечался остаточный проксимальный монопарез до 4 баллов. Гипестезия в аногенитальной области. Периодическая обстипация, преходящие эпизоды задержки мочи (в катетеризации не нуждалась).

По результатам МРТ пояснично-крестцового отдела позвоночника с контрастным усилением от 06.01.2020 данных за продолженный рост опухоли в зоне оперативного вмешательства не получено. Определяется объемное образование в проекции мышцы, выпрямляющей позвоночник (Рис. 5).

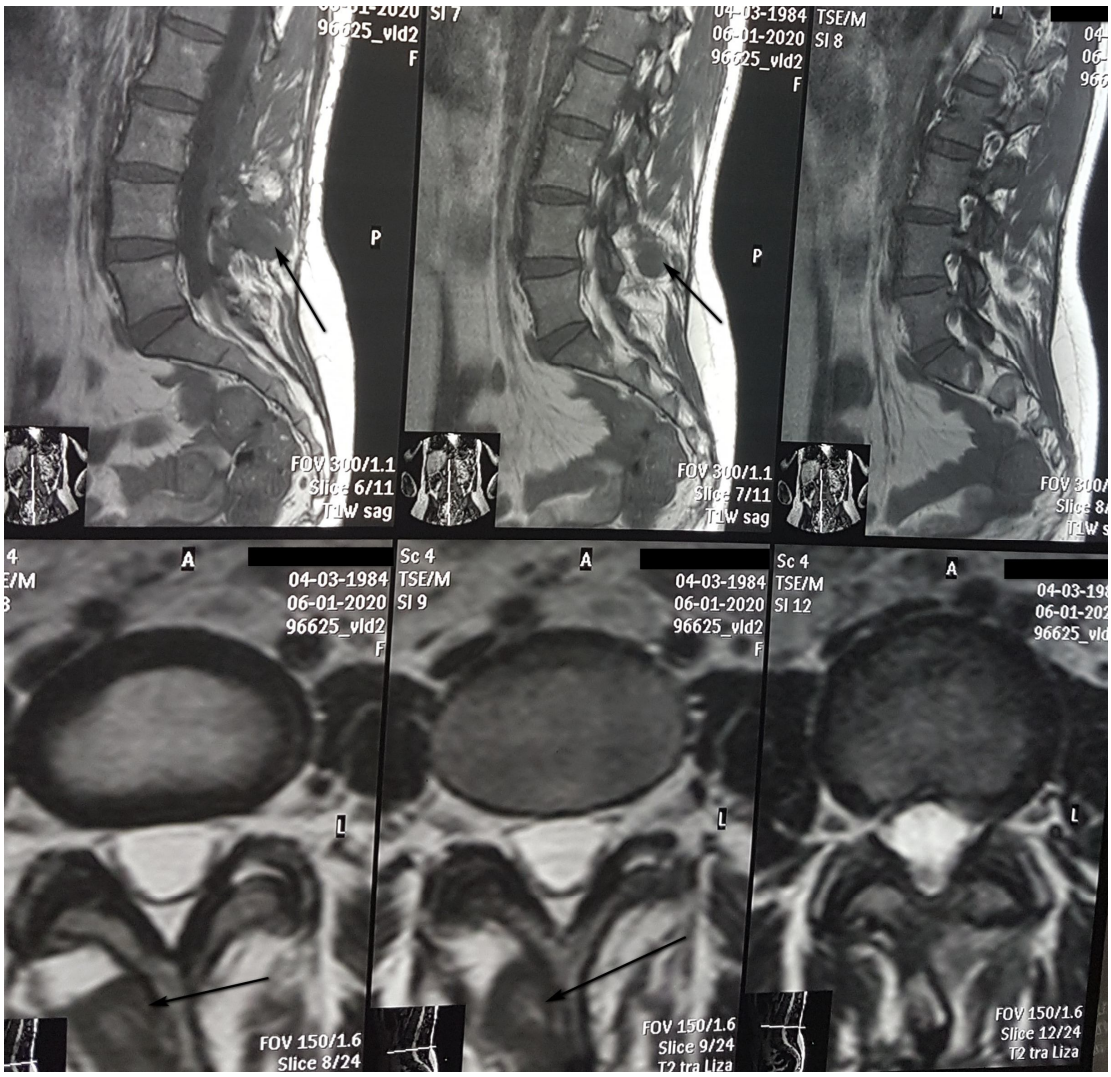

Рис. 5. МРТ пояснично-крестцового отдела позвоночника
с контрастным усилением через 6 месяцев после оперативного лечения.

По результатам МРТ головного мозга с контрастным усилением от 06.01.2020 в белом веществе левой лобной доли определяется объемное образование негомогенной структуры неправильной формы размерами до 2,6х1,6х2,2 см с признаками перифокального отека. Находка расценена как хроническая внутримозговая гематома в зоне перенесенного оперативного вмешательства (Рис. 6).

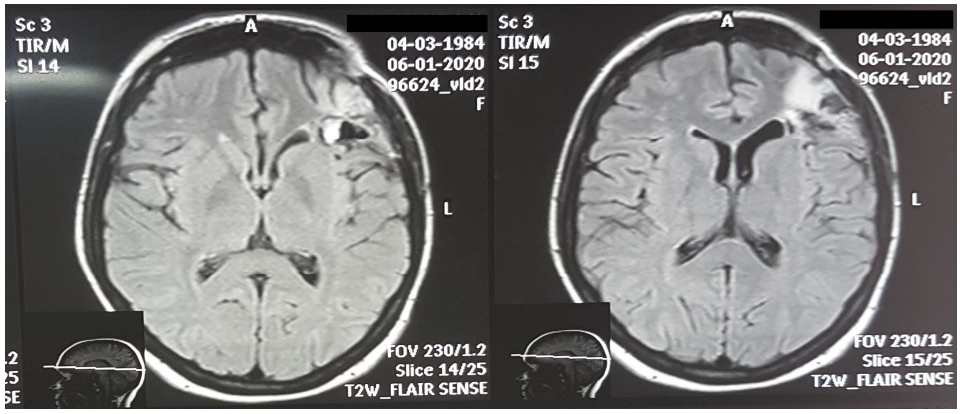

Рис. 6. МРТ головного мозга с контрастным усилением через 7 месяцев
после оперативного лечения.

Обсуждение. Таким образом, в представленном клиническом примере хирургическое удаление метастазов в корешки спинного мозга являлось единственной эффективной тактикой лечения ввиду грубой неврологической симптоматики и наличия жизнеугрожающего состояния – острой задержки мочи.

Схожий с описанным нами случай представил в своей статье Goutham – женщина 27 лет на 2 месяце беременности перенесла спонтанное субарахноидальное кровоизлияние, при проведении КТ головного мозга был выявлен очаг кровоизлияния в заднемедиальных отделах правой височной доли, данных за наличие сосудистой патологии при проведении КТ-ангиографии не получено [28]. Выполнено вентрикулярное шунтирование. В связи с рисками врожденных аномалий плода на фоне перенесенной лучевой нагрузки было принято решение о медикаментозном аборте. Спустя 6 недель больная поступила в клинику с картиной быстропрогрессирующего пареза ног, остро развившейся задержки мочи. При осмотре обращало на себя внимание увеличение размеров имевшихся с рождения невусов на спине и подошве в сравнение с предыдущей госпитализацией. При дообследовании на МРТ выявлены множественные интрадуральные экстрамедуллярные очаги патологического сигнала на уровне Th3-Th4, Th8 и Th10-Th11. В отличие от нашего наблюдения, интраоперационно узлы представляли собой четко ограниченные очаги темного цвета, мягкой консистенции, легко отделяющиеся от окружающих тканей и спаянные с твердой мозговой оболочкой. В раннем послеоперационном периоде отмечалось нарастание мышечной силы в ногах, однако, начиная со вторых суток, состояние больной резко ухудшилось, появилась спутанность речи, угнетение сознания. При проведении КТ были обнаружены множественные очаги патологической плотности в веществе головного мозга, интерпретированные как метастатические эмболы. Больная скончалась на 4-е послеоперационные сутки на фоне прогрессирующего отека головного мозга.

Выводы. Интрадуральное экстрамедуллярное метастазирование меланомы является редкой патологией относительно других видов метастатических поражений. Хирургическое удаление показано в случае развития грубой неврологической симптоматики и развития жизнеугрожающих состояний. Целью оперативного вмешательства является максимально полное удаление патологического очага с сохранением целостности функционирующих структур. В виду отсутствия убедительных данных о существенном влиянии радикальности удаления интрадуральных метастазов на продолжительность жизни, сохранение и улучшение качества жизни больного является приоритетной целью.

Список литературы:

1. Кудрявцев Д.В., Кудрявцева Г.Т., Мардынский Ю.С., Вальков М.Ю., Левит М.Л. Особенности клинического течения и прогнозирование исхода лечения у больных локализованной меланомой кожи в условиях экологического дискомфорта. Экология человека. 2008. 12. 29-34.
2. Davies M.A., Liu P., McIntyre S., Kim K.B., Papadopoulos N., Hwu W.J., Hwu P., Bedikian A. Prognostic factors for survival in melanoma patients with brain metastases. Cancer. 2011. 117 (8). 1687-96. DOI 10.1002/cncr.25634.
3. O'Day S.J., Kim C.J., Reintgen D.S. Metastatic melanoma: chemotherapy to biochemotherapy. Cancer Control. 2002. 9. 31–38.
4. Алешин В.А., Бекяшев А.Х., Белов Д.М., Карахан В.Б., Медведев С.В., Митрофанов А.А., Михина З.П., Москвина Е.А., Насхлеташвили Д.Р. Клинические рекомендации по диагностике и лечению церебральных метастазов злокачественных опухолей. Общероссийский союз общественных объединений Ассоциация онкологов России. Москва. 2014.
5. Goyal S., Silk A.W., Tian S., Mahnert J., Danish Sh., Ranjan S., Kaufman H.L. Clinical Management of Multiple Melanoma Brain Metastases: A Systematic Review. JAMA Oncol. 2015. 1. 668–676.

6. Cohen J.V., Tawbi H., Margolin K.A., Amradivi R. Melanoma central nervous system metastases: current approaches, challenges, and opportunities. Pigment Cell Melanoma Res. 2016. 29 (6). 627–642. DOI 10.1111/pcmr.12538.
7. Алиев М.Д., Гафтон Г.И., Демидов Л.В., Новик А.В., Орлова К.В., Проценко С.А., Самойленко И.В., Строяковский Д.Л., Трофимова О.П., Харатишвили Т.К., Харкевич Д.Ю., Юрченков А.Н. Клинические рекомендации: меланома кожи. 2018.
8. Glitza O.I., Tawbi H., Davies M.A. Melanoma Brain Metastases: Current Areas of Investigation and Future Directions. Cancer J. 2017. 23(1). 68–74. DOI 10.1097/PPO.0000000000000237.
9. Каприн А.Д., Старинский В.В., Петрова Г.В. Злокачественные новообразования в России в 2016 году (заболеваемость и смертность). М.: МНИОИ им. П.А. Герцена − филиал ФГБУ «НМИЦ радиологии» Минздрава России. 2018.
10. Watson M., Johnson C.J., Chen V.W., Thomas C.C., Weir H.K., Sherman R., Cockburn M., Jackson-Thompson J., Saraiya M. Melanoma surveillance in the United States: Overview of methods. Journal of the American Academyof Dermatology. 2011. 65 (5). 1–12.
11. Давыдов М.И., Аксель Е.М. Статистика злокачественных новообразований в 2014 г. Данные по России. Евразийский онкологический журнал. 2016. 4 (4). 824-861.
12. Jemal A., Siegel R., Ward E., Hao Y., Xu J., Murray T., Thun M.J. Cancer statistics, 2008. CA Cancer J Clin. 2008. 58. 71–96.
13. Кубанова А.А., Мартынов А.А. Место злокачественных новообразований кожи в структуре онкологической заболеваемости населения Российской Федерации. Вестндерматолвенерол. 2007. 6. 19-24.
14. Каприн А.Д., Старинский Г.В., Петрова В.В. Злокачественные новообразования в России в 2013 году (заболеваемость и смертность). М: МНИОИ им. П.А. Герцена филиал ФГБУ «ФМИЦ им. П.А. Герцена» Минздрава России. 2015. 250 с.
15. Merlino G., Herlyn M., Fisher D.E., Bastian B.C., Flaherty K.T., Davies M.A., Wargo J.A., Curiel-Lewandrowski C., Weber M.J., Leachman S.A., Soengas M.S., McMahon M., Harbour J.W., Swetter S.M., Aplin A.E., Atkins M.B., Bosenberg M.W., Dummer R., Gershenwald J.E., Halpern A.C., Herlyn D., Karakousis G.C., Kirkwood J.M., Krauthammer M., Lo R.S., Long G.V., McArthur G., Ribas A., Schuchter L., Sosman J.A., Smalley K.S., Steeg P., Thomas N.E., Tsao H., Tueting T., Weeraratna A., Xu G., Lomax R., Martin A., Silverstein S., Turnham T., Ronai Z.A. Thestateofmelanoma: challengesandopportunities. Pigment Cell Melanoma Res. 2016. 29 (4). 404-416. DOI 10.1111/pcmr.12475.
16. Olmeda D., Cerezo-Wallis D., Riveiro-Falkenbach E., Pennacchi P.C., Cnonteras-Alcalde M., Ibarz N., Cifdaloz M., Catena X., Calvo T.G., Canon E., Alonso-Curbelo D., Suarez J., Osterloh L., Grana O., Mulero Fr., Megias D., Canamero M., Martinez-Torrecuadrada J.L., Mondal Ch., Martino J.D., Lora D., Martinez-Corral I., Bravo-Cordero J.J., Munoz J., Puig S., Ortiz-Romero P., Rodriguez-Peralto J.L., Ortega S., Soengas M.S. Whole-body imaging of lymphovascular niches identifies pre-metastatic roles of midkine. Nature. 2017. 546. 676–680.
17. Nguyen D.X., Bos P.D., Massague J. Metastasis: From dissemination to organ-specific colonization. Nat. Rev. Cancer. 2009. 9. 274–284.
18. Zhang C., Yu D. Microenvironment determinants of brain metastasis. Cell Biosci. 2011. 1. 8.
19. Perrin R.G., Livingston K.E., Aarabi B. IntraduralExtramedullary Spinal Metastasis. a Report of 10 Cases. Journal of Neurosurgery. 1982. 56. 6. 835-837.
20. Connolly E.S. Jr., Winfree C.J., McCormick P.C., Cruz M., Stein B.M. Intramedullary spinal cord metastasis: report of three cases and review of the literature. Surg Neurol. 1996. 46. 329–337.
21. Chow T.S., McCutcheon T.S. The surgical treatment of metastatic spinal tumors within the intraduralextramedullary compartment. JNeurosurg. 1996. 85. 225–230.
22. Пронин И.Н. Диагностика новообразований спинного мозга и позвоночника. Вестн. РОНЦ им. Н. Н. Блохина РАМН. 2004.1-2.

23. Мельникова Е.А. Метастазы в спинной мозг (эпидемиология, клиника, диагностика, лечение). Нейрохирургия. 2007. 1. 50-54.
24. Sze G., Abramson A., Krol G., Liu D., Amster J., Zimmerman R.D., Deck M.D. Gadolinium-DTPA in the evaluation of intraduralextramedullary spinal disease. Am J Roentgenol. 1988. 150. 911–921.
25. Shakur S.F., Takagi I., Lukas R.V., Chmura S., Gajewski T.F., Roitberg B.Z. Ocular melanoma metastasis to the cervical spine. J ClinNeurosci. 2012. 19. 610–611.
26. Stein A.A., Weinstein G.R., Niezgoda C., Chowdhary S., Vrionis Fr., Houten J.K. Myelopathy from IntraduralExtramedullary Metastasis as an Initial Presentation of Metastatic Melanoma. Cureus. 2018. 10 (5). 2668. DOI 10.7759/cureus.2668.
27. O'Reilly M.K., Sugrue G., Byrne D., MacMahon P. Combined Intramedullary and IntraduralExtramedullary Spinal Metastases in Malignant Melanoma. BMJ Case Reports. 2017. 2017. 220031.
28. Goutham C., Kumar J.P., Anil P., Peter S.N., Ravi R., Chakravorthya V.M. Malignant Course of a Metastatic Melanoma During Pregnancy: A Case Report. World J Oncol. 2011. 2 (2). 79–82. DOI 10.4021/wjon285w.
29. Budman D.R., Camacho E., Wittes R.E. The current causes of death in patients with malignant melanoma. European journal of cancer. 1978. 14 (4). 327–330.

References:

1. Kudryavtsev D.V., Kudryavtseva G.T., MardynskiyYu.S., Val'kovM.Yu., Levit M.L. Features of the clinical course and prediction of treatment outcome in patients with localized skin melanoma in conditions of environmental discomfort. Ekologiyacheloveka. 2008. 12. 29-34. in Russian.
2. Davies M.A., Liu P., McIntyre S., Kim K.B., Papadopoulos N., Hwu W.J., Hwu P., Bedikian A. Prognostic factors for survival in melanoma patients with brain metastases. Cancer. 2011. 117 (8). 1687-96. DOI 10.1002/cncr.25634.
3. O'Day S.J., Kim C.J., Reintgen D.S. Metastatic melanoma: chemotherapy to biochemotherapy. Cancer Control. 2002. 9. 31–38.
4. Aleshin V.A., BekyashevA.Kh., Belov D.M., Karakhan V.B., Medvedev S.V., Mitrofanov A.A., Mikhina Z.P., Moskvina E.A., Naskhletashvili D.R. Clinical recommendations for the diagnosis and treatment malignant tumors metastases in brain. Obshcherossiyskiysoyuzobshchestvennykhob"edineniyAssotsiatsiyaonkologovRossii. Moskva. 2014. in Russian.
5. Goyal S., Silk A.W., Tian S., Mahnert J., Danish Sh., Ranjan S., Kaufman H.L. Clinical Management of Multiple Melanoma Brain Metastases: A Systematic Review. JAMA Oncol. 2015. 1. 668–676.
6. Cohen J.V., Tawbi H., Margolin K.A., Amradivi R. Melanoma central nervous system metastases: current approaches, challenges, and opportunities. Pigment Cell Melanoma Res. 2016. 29 (6). 627–642. DOI 10.1111/pcmr.12538.
7. Aliev M.D., Gafton G.I., Demidov L.V., Novik A.V., Orlova K.V., Protsenko S.A., Samoylenko I.V., Stroyakovskiy D.L., Trofimova O.P., Kharatishvili T.K., Kharkevich D.Yu., Yurchenkov A.N. Clinical recommendations: skin melanoma. 2018.
8. Glitza O.I., Tawbi H., Davies M.A. Melanoma Brain Metastases: Current Areas of Investigation and Future Directions. Cancer J. 2017. 23 (1). 68–74. DOI 10.1097/PPO.0000000000000237.
9. Kaprin A.D., Starinskiy V.V., Petrova G.V. Malignant neoplasms in Russia in 2016 (morbidity and mortality). M.: MNIOI im. P.A. Gertsena − filial FGBU «NMITs radiologii» Minzdrava-Rossii. 2018.
10. Watson M., Johnson C.J., Chen V.W., Thomas C.C., Weir H.K., Sherman R., Cockburn M., Jackson-Thompson J., Saraiya M. Melanoma surveillance in the United States: Overview of methods. JournaloftheAmericanAcademyofDermatology. 2011. 65 (5). 1–12.

11. Davydov M.I., Aksel' E.M. Statistics of malignant neoplasms in 2014. DataforRussia. Evraziyskiyonkologicheskiyzhurnal. 2016. 4 (4). 824-861.
12. Jemal A., Siegel R., Ward E., Hao Y., Xu J., Murray T., Thun M.J. Cancer statistics, 2008. CA Cancer J Clin. 2008. 58. 71–96.
13. Kubanova A.A., Martynov A.A. The place of malignant neoplasms of the skin in the structure of oncological morbidity of the population of the Russian Federation. Vestndermatolvenerol. 2007. 6. 19-24.
14. Kaprin A.D., Starinskiy G.V., Petrova V.V. Malignant neoplasms in Russia in 2013 (morbidity and mortality). M.: MNIOI im. P.A. Gertsena − filial FGBU «NMITs radiologii» Minzdrava-Rossii. 2015. 250 p.
15. Merlino G., Herlyn M., Fisher D.E., Bastian B.C., Flaherty K.T., Davies M.A., Wargo J.A., Curiel-Lewandrowski C., Weber M.J., Leachman S.A., Soengas M.S., McMahon M., Harbour J.W., Swetter S.M., Aplin A.E., Atkins M.B., Bosenberg M.W., Dummer R., Gershenwald J.E., Halpern A.C., Herlyn D., Karakousis G.C., Kirkwood J.M., Krauthammer M., Lo R.S., Long G.V., McArthur G., Ribas A., Schuchter L., Sosman J.A., Smalley K.S., Steeg P., Thomas N.E., Tsao H., Tueting T., Weeraratna A., Xu G., Lomax R., Martin A., Silverstein S., Turnham T., Ronai Z.A. The state of melanoma: challenges and opportunities. Pigment Cell Melanoma Res. 2016. 29 (4). 404-416. DOI 10.1111/pcmr.12475.
16. Olmeda D., Cerezo-Wallis D., Riveiro-Falkenbach E., Pennacchi P.C., Cnonteras-Alcalde M., Ibarz N., Cifdaloz M., Catena X., Calvo T.G., Canon E., Alonso-Curbelo D., Suarez J., Osterloh L., Grana O., Mulero Fr., Megias D., Canamero M., Martinez-Torrecuadrada J.L., Mondal Ch., Martino J.D., Lora D., Martinez-Corral I., Bravo-Cordero J.J., Munoz J., Puig S., Ortiz-Romero P., Rodriguez-Peralto J.L., Ortega S., Soengas M.S. Whole-body imaging of lymphovascular niches identifies pre-metastatic roles of midkine. Nature. 2017. 546. 676–680.
17. Nguyen D.X., Bos P.D., Massague J. Metastasis: From dissemination to organ-specific colonization. Nat. Rev. Cancer. 2009. 9. 274–284.
18. Zhang C., Yu D. Microenvironment determinants of brain metastasis. Cell Biosci. 2011. 1. 8.
19. Perrin R.G., Livingston K.E., Aarabi B. IntraduralExtramedullary Spinal Metastasis. a Report of 10 Cases. Journal of Neurosurgery. 1982. 56. 6. 835-837.
20. Connolly E.S. Jr., Winfree C.J., McCormick P.C., Cruz M., Stein B.M. Intramedullary spinal cord metastasis: report of three cases and review of the literature. Surg Neurol. 1996. 46. 329–337.
21. Chow T.S., McCutcheon T.S. The surgical treatment of metastatic spinal tumors within the intraduralextramedullary compartment. JNeurosurg. 1996. 85. 225–230.
22. Pronin I.N. Spinal cord and spine neoplasm diagnosis. Vestn. RONTs im. N. N. Blokhina RAMN. 2004. 1-2.
23. Mel'nikova E.A. Spinal metastases (epidemiology, clinic, diagnosis, treatment). Neyrokhirurgiya. 2007. 1. 50-54.
24. Sze G., Abramson A., Krol G., Liu D., Amster J., Zimmerman R.D., Deck M.D. Gadolinium-DTPA in the evaluation of intraduralextramedullary spinal disease. Am J Roentgenol. 1988. 150. 911–921.
25. Shakur S.F., Takagi I., Lukas R.V., Chmura S., Gajewski T.F., Roitberg B.Z. Ocular ë
26. Stein A.A., Weinstein G.R., Niezgoda C., Chowdhary S., Vrionis Fr., Houten J.K. Myelopathy from Intradural Extramedullary Metastasis as an Initial Presentation of Metastatic Melanoma. Cureus. 2018. 10 (5). 2668. DOI 10.7759/cureus.2668.
27. O'Reilly M.K., Sugrue G., Byrne D., MacMahon P. Combined Intramedullary and IntraduralExtramedullary Spinal Metastases in Malignant Melanoma. BMJ Case Reports. 2017. 2017. 220031.
28. Goutham C., Kumar J.P., Anil P., Peter S.N., Ravi R., Chakravorthya V.M. Malignant Course of a Metastatic Melanoma During Pregnancy: A Case Report. World J Oncol. 2011. 2 (2). 79–82. DOI 10.4021/wjon285w.
29. Budman D.R., Camacho E., Wittes R.E. The current causes of death in patients with malignant melanoma. European journal of cancer. 1978. 14 (4). 327–330.