

doi : 10.52485/19986173_2023_1_188

УДК: 616-089.819.1

^{1,2}Ямщиков О.Н., ^{1,2}Марченко А.П., ^{1,2}Емельянов С.А., ⁴Иванова О.Д., ^{1,3}Сладких Д.В.
МНОГОЛЕТНИЙ ОПЫТ КАТЕТЕРИЗАЦИИ ВЕРХНЕЙ ПОЛОЙ ВЕНЫ

¹Федеральное государственное бюджетное образовательное учреждение высшего образования «Тамбовский государственный университет им. Г.Р. Державина»,
Медицинский институт, 392000, Тамбов, ул. Интернациональная, д. 33.;

²Тамбовское областное государственное бюджетное учреждение здравоохранения
«Городская клиническая больница г. Котовска», 393194, Котовск, ул. Пионерская, д. 24;

^{3,2}Тамбовское областное государственное бюджетное учреждение здравоохранения
«Городская клиническая больница ГКБ им. Архиепископа Луки г. Тамбова»,
392000, Тамбов, ул. Гоголя, д. 6;

^{4,2}Тамбовское областное государственное бюджетное учреждение здравоохранения
«Городская клиническая больница № 3 им. И.С. Долгушина»
392000, г. Тамбов, ул. Карла Маркса, д. 234/365

В статье представлен опыт катетеризации верхней полой вены через внутреннюю яремную вену с ультразвуковой навигацией в практике врачей анестезиологов-реаниматологов в ТОГБУЗ «Городская клиническая больница г. Котовска», а также характер и количество осложнений в сравнении с катетеризацией через подключичную и внутреннюю яремную вену с использованием анатомических ориентиров. Применение ультразвуковой навигации при катетеризации верхней полой вены через внутреннюю яремную вену снизило количество осложнений по сравнению с традиционным методом катетеризации через подключичную вену с использованием анатомических ориентиров в 23 раза. В период с 2013 по 2022 гг. на базе стационара было установлено 742 центральных венозных катетера (ЦВК), при этом было зафиксировано 26 случаев осложнений (6,9%) при катетеризации верхней полой вены подключичным доступом по анатомическим ориентирам и только 1 осложнение (0,3%) возникло при катетеризации яремной вены с использованием ультразвуковой навигации. Это говорит о высокой эффективности применения соноскопической ассистенции. Дальнейшее использование ультразвуковой навигации при катетеризации верхней полой вены в ТОГБУЗ «ГКБ. г. Котовска», обязательное обучение всех врачей анестезиологов-реаниматологов данной методике позволит значительно снизить количество осложнений при установке ЦВК.

Ключевые слова: катетеризация центральной вены, ультразвуковая навигация, осложнения катетеризации центральной вены

^{1,2}Yamshikov O.N., ^{1,2}Marchenko A.P., ^{1,2}Emelyanov S.A., ⁴Ivanova O.D., ^{1,3}Sladkih D.V.

LONG-TERM EXPERIENCE IN CATHETERIZATION OF THE SUPERIOR CAVA VEIN

¹Derzhavin Tambov State University, Medical Institute, 33 Internatsionalnaya str., Tambov, 392000;

²KotovskCity Clinical Hospital, 24 Pionerskaya str., Kotovsk, 393194;

³Tambov City Clinical Hospital named after Archbishop Luka, 6 Gogolya str., Tambov, 392000;

⁴Tambov City Clinical Hospital No. 3 named after I.S. Dolgushin, 234/365 Karl Marx str., Tambov, 392000

The article presents the experience of catheterization of the superior vena cava through the internal jugular vein with ultrasound navigation in the practice of anesthesiologists-resuscitators at the Kotovsk City Clinical Hospital, as well as the nature and number of complications in comparison with catheterization through the subclavian and internal jugular vein using anatomical landmarks. The use of ultrasound navigation during catheterization of the superior vena cava through the internal jugular vein reduced the number of complications compared to the traditional method of catheterization through the subclavian vein using anatomical landmarks by 23 times. In the period from 2013 to 2022, 742 central venous catheters (CVCS) were installed on the basis of our hospital, while 26 cases of complications (6,9%) were recorded during catheterization of the superior vena cava by subclavian access according to anatomical landmarks, and only 1 complication (0,3%) occurred during catheterization of the jugular vein using ultrasound navigation. This indicates the high efficiency of the use of sonoscopic assistance. Further use of ultrasound navigation during catheterization of the superior vena cava at the Kotovsk State clinical Hospital, mandatory training of all anesthesiologists and resuscitators in this technique will significantly reduce the number of complications during the installation of CVC.

Keywords: central vein catheterization, ultrasound navigation, complications of central vein catheterization

Катетеризация центральных вен, а именно верхней полой вены через внутреннюю яремную вену или через подключичную вену и нижней полой вены через бедренную вену является рутинным оперативным вмешательством в анестезиологической и реанимационной практике. Несмотря на кажущуюся простоту данного вмешательства, количество осложнений остается на постоянно высоком уровне, особенно у начинающих врачей.

Установка ЦВК – это операция, которая сопряжена с рисками возникновения осложнений, поэтому проводить катетеризацию следует только при наличии определенных показаний:

1. Проведение длительного парентерального питания (более 2-3-х суток);
2. Необходимость массивной инфузионно-трансфузионной терапии (более 40 мг/кг массы тела в сутки);
3. Необходимость проводить контроль центрального венозного давления (ЦВД);
4. Недоступность периферических вен;
5. Продолжительные операции, сопряженные с риском большой кровопотери;
6. Применение экстракорпоральных методов лечения;
7. Зондирование и контрастирование полостей сердца, имплантация кардиостимулятора [1, 2, 3].

Каждый клинический случай, требующий установки ЦВК, рассматривается индивидуально, а решение о проведении катетеризации принимается только после обследования пациента и исключения противопоказаний к катетеризации центральных вен (нарушения свертывающей системы крови, анатомические аномалии, воспалительные процессы в месте пункции). В случае, когда данная операция является жизненно необходимой у пациентов в критическом состоянии, то все противопоказания являются относительными [4, 5].

Несмотря на кажущуюся простоту данного вмешательства, количество осложнений остаётся на постоянно высоком уровне, особенно у начинающих врачей. Согласно статистике, приведённой в клинических рекомендациях Федерации анестезиологов и реаниматологов (ФАР), катетеризация центральных вен сопровождается осложнениями в 5-19% случаев, среди которых большую часть занимают механические повреждения. Так, при катетеризации внутренней яремной вены остается высоким риск повреждения артерии и формирование гематом, а при катетеризации подключичной вены наиболее частым неблагоприятным исходом при неудачной операции является пневмоторакс. Частота возникновения осложнений увеличивается примерно в 6 раз, если оператор использует более трёх попыток установки катетера [6].

Таким образом, несмотря на нарастающую частоту использования катетеризации центральных вен, она в связи с возможными осложнениями связана с серьезными рисками для здоровья и жизни пациентов и требует тщательной подготовки врачей анестезиологов-реаниматологов. Безопасное и успешное выполнение традиционной катетеризации по анатомическим ориентирам требует специальных и глубоких знаний анатомии, а также высокого профессионализма.

Для постановки ЦВК через подключичную вену используют следующие точки доступа (рис. 1):

1. Подключичный доступ. Ключицу мысленно делят на 3 части. Места пункции: на 1-1,5 см ниже середины ключицы (точка Вильсона); на границе внутренней и средней трети ключицы и на 1-1,5 см ниже ключицы (точка Абаниака); на 2 см отступив от края грудины, и на 1 см ниже края ключицы (точка Джилеса).
2. Надключичный доступ. Точка вкола иглы (точка Иоффе) располагается в вершине угла (или на расстоянии до 1 см от нее по биссектрисе), образованного верхним краем ключицы и латеральным краем грудино-ключично-сосцевидной мышцы [5, 7].

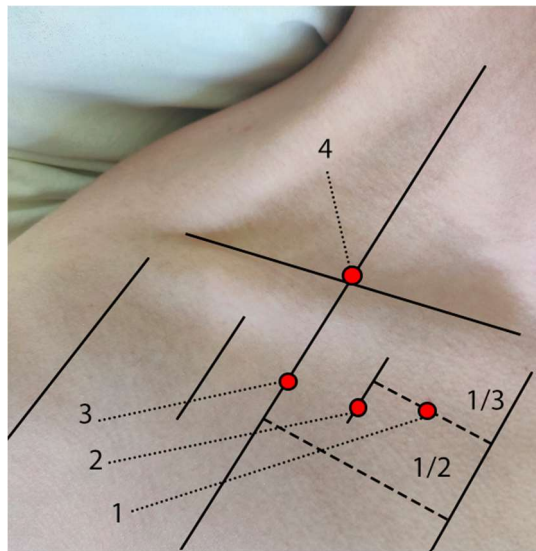


Рис. 1. Ориентиры и доступы для катетеризации верхней полой вены через подключичную вену (1 – Джилеса, 2 – Абаниака, 3 – Вильсона, 4 – Иоффе).

Для постановки ЦВК через яремную вену используют:

1. Внутренний доступ – кнутри от грудино-ключично-сосцевидной мышцы.
2. Центральный доступ – между медиальной и латеральной ножками грудино-ключично-сосцевидной мышцы.
3. Наружный доступ – пересечение наружной яремной вены и латерального края грудино-ключично-сосцевидной мышцы (рис. 2).

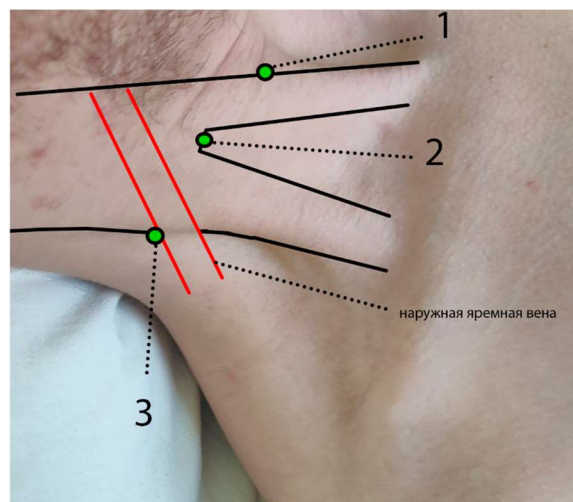


Рис. 2. Ориентиры и доступы для катетеризации верхней полой вены через внутреннюю яремную вену (1 – внутренний, 2 – центральный, 3 – наружный).

При внутреннем доступе II и III пальцами левой руки отодвигают сонную артерию медиально от грудино-ключично-сосцевидной мышцы. Точка прокола кожи проецируется по переднему краю грудино-ключично-сосцевидной мышцы на 5 см выше ключицы, примерно на середине мышцы. Иглу вводят под углом 30-45° к коже по направлению к границе между средней и внутренней третью ключицы.

При центральном доступе (наиболее часто применяемом) находят анатомический ориентир – треугольник, образованный двумя ножками грудино-ключично-сосцевидной мышцы и ключицей. Из угла между ножками кивательной мышцы мысленно опускают биссектрису до ключицы. При наружном доступе иглу вводят под задний край грудино-

ключично-сосцевидной мышцы на границе между её нижней и средней третью (в место пересечения веной латерального края этой мышцы). Иглу направляют под небольшим углом к коже по направлению к яремной вырезке грудины. При этом игла идет почти перпендикулярно ходу вены [5, 7].

По мнению Матвеевой Е.Ю. и соавт., недостаточное владение знаниями анатомии, нарушение техники выполнения, некачественный осмотр пациента, нарушение правил асептики повышают число осложнений, среди которых 5-19% занимают механические ятрогенные: гемоторакс, повреждение нервных стволов, повреждение грудного лимфатического протока и хилоторакс, гемо- и гидроперикард, тампонада сердца, миграция, окклюзия или неправильное положение катетера, развитие воздушной эмболии и тромбоэмболий [8, 9]. Кроме того, в 5-26% случаев после успешной установки катетера могут возникнуть осложнения гнойно-септического характера, если не соблюдаются правила асептики (инфекционный процесс в области установки катетера, нагноение кровоизлияний и гематом, в тяжелых случаях: образование абсцессов и флегмон, венозный тромбоз, эндокардит, катетер-ассоциированный сепсис) [10, 11]. Данный перечень осложнений может привести к тяжелым последствиям для здоровья пациентов и даже представлять угрозу для жизни, что увеличивает сроки госпитализации [12, 13].

Обладание навыками ультразвукового сканирования при выполнении катетеризации центральных вен через внутреннюю яремную, подключичную и бедренную вену входит в перечень профессиональных компетенций, которыми должен владеть врач анестезиолог-реаниматолог. Использование ультразвуковой навигации повышает вероятность успеха проведения катетеризации с первой попытки, что позволяет значительно снизить количество осложнений и свести их до минимума [14, 15].

Согласно данным Национального института здоровья и качества медицинской помощи (Великобритания), для постановки ЦВК должны соблюдаться следующие рекомендации:

- 1) обязательное сопровождение катетеризации центральных вен ультразвуковой навигацией у взрослых и детей;
- 2) применение ультразвуковой навигации при ургентных состояниях пациента;
- 3) обязательное обучение врачей анестезиологов-реаниматологов навыкам владения ультразвуковой навигацией для постановки ЦВК [16, 17].

Проведение ультразвуковой навигации осуществляется непосредственно во время катетеризации. Существует методика катетеризации, при которой проводится ультразвуковое исследование сосуда, выбранное место пункции маркируется, а потом выполняется пункция и катетеризация сосуда [18, 19].

Цель: Изучить характер и количество осложнений при катетеризации верхней полой вены через внутреннюю яремную вену с использованием ультразвуковой навигации и сравнить с характером и количеством осложнений при катетеризации через внутреннюю яремную вену и подключичную вену с использованием анатомических ориентиров в ТОГБУЗ «ГКБ г. Котовска».

Материалы и методы: в исследовании использованы материалы медицинской документации о проведении катетеризации центральной вены – верхней полой вены, через подключичную и внутреннюю яремную вену отделения реанимации и анестезиологии ТОГБУЗ «ГКБ г. Котовска» за период с 2013 по 2022 гг.

На базе ТОГБУЗ «Городская клиническая больница г. Котовска» применяется следующий протокол постановки ЦВК с помощью ультразвуковой навигации. Рассмотрим методику на примере проведения катетеризации верхней полой вены через внутреннюю яремную вену. Положение пациента – лежа на спине, руки вдоль туловища, головной конец кровати опущен вниз под углом 30⁰, голова повернута в противоположную от места пункции сторону. После обработки операционного поля раствором антисептика в асептических условиях под местной анестезией с помощью ультразвуковой доплероскопии идентифици-

руется внутренняя яремная вена (рис. 3). После чего проводится пункция сосуда (рис. 4). Продвижение пункционной иглы также контролируется с помощью соноскопии. (рис. 5).

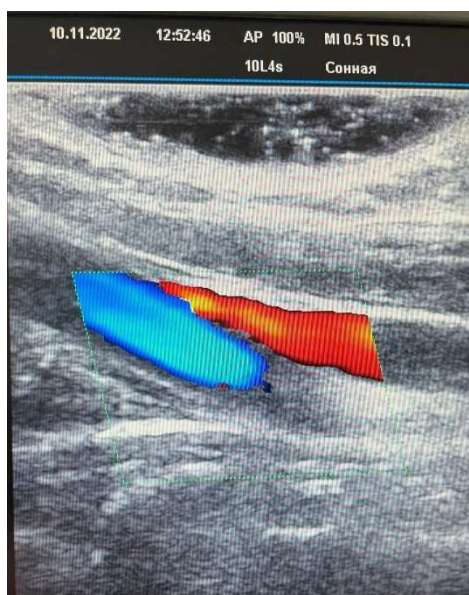

Рис. 3. Ультразвуковая картина идентификации внутренней яремной вены с помощью доплероскопии (синим цветом – общая сонная артерия, красным цветом – внутренняя яремная вена).

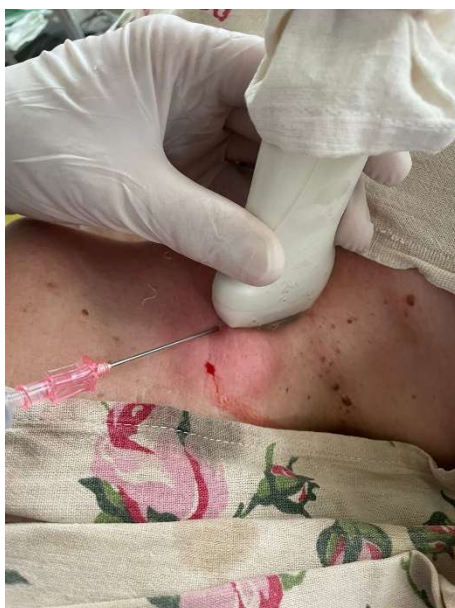

Рис. 4. Пункция внутренней яремной вены с использованием ультразвуковой навигации (положение ультразвукового датчика продольное).

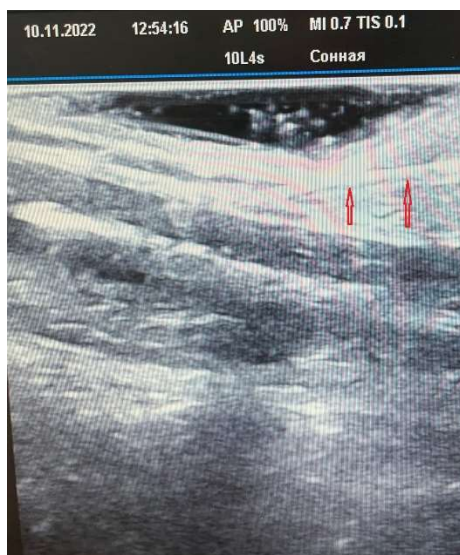

Рис. 5. Ультразвуковая картина пункции внутренней яремной вены при продольном положении ультразвукового датчика (игла указана стрелками).

Для контроля нахождения дистального конца пункционной иглы в полости сосуда проводится аспирационная проба. После чего через просвет иглы в полость сосуда вводится металлический гибкий проводник, контроль нахождения которого проверяется соноскопией в двух плоскостях (положение датчика поперечное и продольное) (рис. 6, 7).

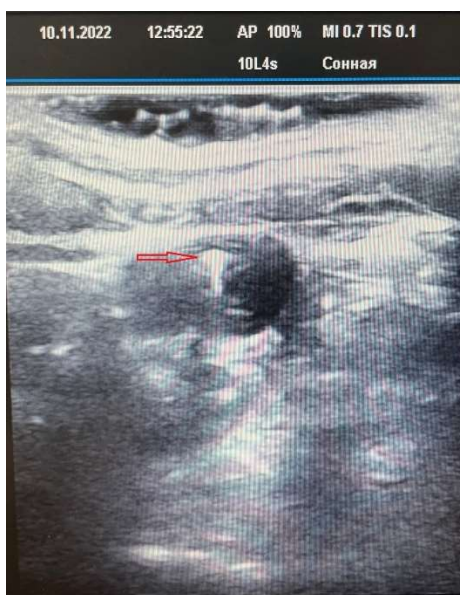

Рис. 6. Ультразвуковая картина положения металлического гибкого проводника (указан стрелками) в полости внутренней яремной вены при поперечном положении ультразвукового датчика.

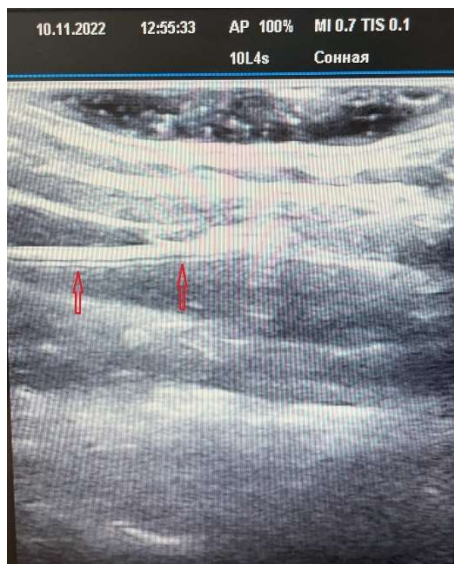

Рис. 7. Ультразвуковая картина положения металлического гибкого проводника (указан стрелками) в полости внутренней яремной вены при продольном положении ультразвукового датчика.

По методу Сельдингера по проводнику в полость сосуда проводится катетер на расстояние 14-18 см. так, чтобы дистальный конец катетера располагался в верхней полой вене перед входом в правое предсердие. Правильность стояния ЦВК проверяется путем аспирации крови из сосуда, через установленный катетер (рис. 8) и с использованием соноскопии в двух плоскостях (рис. 9, 10).

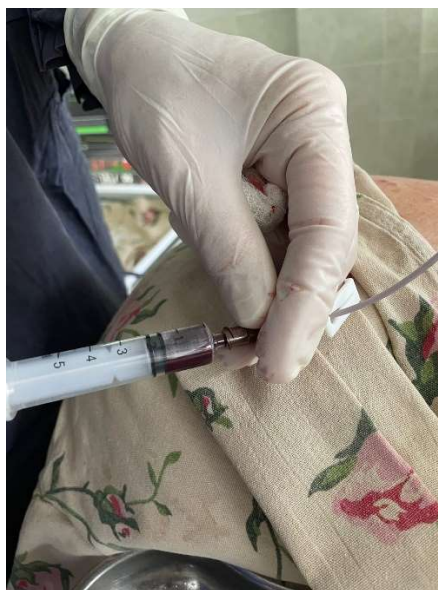

Рис. 8. Кровь шприцем аспирируется из катетера.

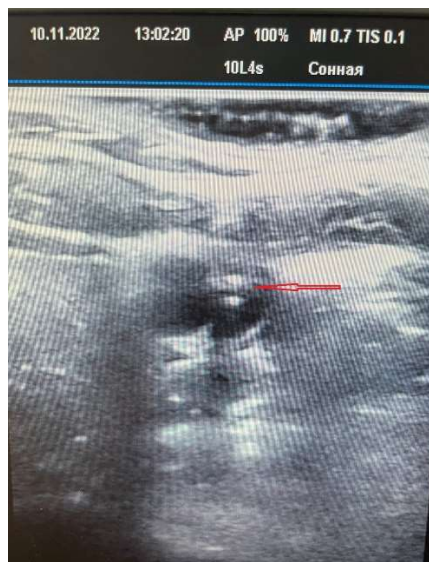

Рис. 9. Ультразвуковая картина положения катетера (указан стрелками) в полости внутренней яремной вены при поперечном положении ультразвукового датчика.

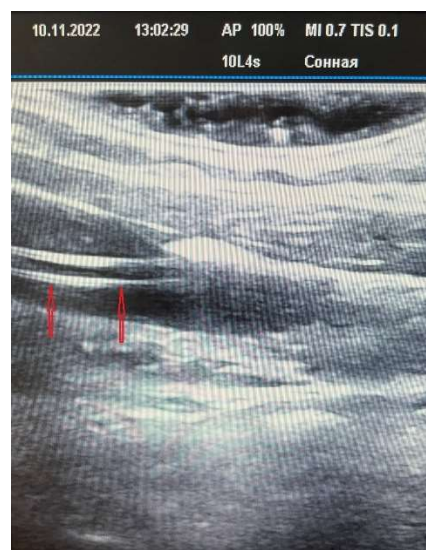

Рис. 10. Ультразвуковая картина положения катетера (указан стрелками) в полости внутренней яремной вены при продольном положении ультразвукового датчика.

Последующая фиксация ЦВК к коже осуществляется шелковой лигатурой (рис. 11).

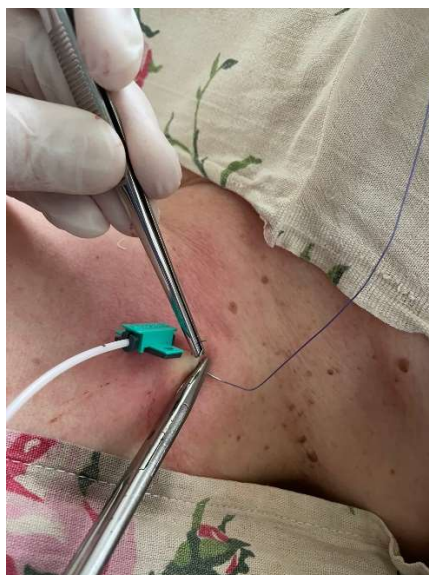

Рис. 11. Фиксация ЦВК шелковой лигатурой.

Для профилактики гнойно-септических осложнений место стояния катетера ежедневно обрабатывается антисептическим раствором со сменой асептической наклейки [20, 21]. В течение 6 ч после как удачной, так и неудачной попытки катетеризации центральной вены следует в обязательном порядке выполнить контроль с применением ультразвукового и/или рентгеновского исследования для исключения гемо/пневмоторакса [14, 22].

По данным медицинской документации, всего за период с 2013 по 2022 гг. было установлено 742 ЦВК из них 379 (51%) – катетеризация верхней полой вены через подключичную вену и 363 (49%) – катетеризация верхней полой вены через внутреннюю яремную вену. При этом катетеризация через внутреннюю яремную вену стала использоваться в практике врачей анестезиологов-реаниматологов только с 2018 г. и только с использованием ультразвуковой навигации. Сводные данные по катетеризации верхней полой вены, а также характеру и количеству осложнений представлены в таблице 1.

Таблица 1

Сводные данные по катетеризации центральной вены (верхней полой вены) и количеству осложнений за период 2013-2022 гг. в ТОГБУЗ «ГКБ г. Котовска».

Год	Всего катетеризаций верхней полой вены n=742	Через подключичную вену n=379	Через яремную вену n=363	Осложнения при катетеризации			
				Через подключичную вену n=26	%	Через внутреннюю яремную вену n=1	%
2013	51	51	0	пневмоторакс - 1 пункция подключичной артерии - 2	5,9%	0	0
2014	56	56	0	пневмоторакс - 1 пункция подключичной артерии - 1	3,6%	0	0
2015	57	57	0	пневмоторакс - 0 пункция подключичной артерии - 1	1,75 %	0	0

2016	84	84	0	пневмоторакс - 1 пункция подключичной артерии - 2	3,6%	0	0
2017	81	81	0	пневмоторакс - 0 пункция подключичной артерии - 3	3,7%	0	0
2018	120	7	113	пневмоторакс - 1 пункция подключичной артерии - 6	0%	0	0
2019	107	10	97	пневмоторакс - 2 пункция подключичной артерии - 5	70%	0	0
2020	45	11	36	0	0	0	0
2021	64	13	51	0	0%	Пункция сонной артерии – 1	1, 9 %
2022	75	9	66	0	-	-	-

Результаты и обсуждение. За период с 2013 по 2022 гг. при катетеризации верхней полой вены произошло 27 осложнений (3,6%), из которых 26 случаев (3,5%) приходится на катетеризацию подключичным доступом по анатомическим ориентирам и только 1 случай (0,1%) приходится на катетеризацию через внутреннюю яремную вену с использованием ультразвуковой навигации. В структуре механических повреждений при подключичном доступе было 6 случаев пневмоторакса из 379 катетеризаций (1,6%) и 20 случаев пункции подключичной артерии из 379 катетеризаций (5,3%). При яремном доступе с ультразвуковой навигацией был только 1 случай механического повреждения – пункция сонной артерии из 363 катетеризаций (0,3%). Все случаи пневмоторакса устранены дренированием плевральной полости во втором межреберье по Бюлау, ранение подключичной артерии не имело клинически значимых последствий, кровотечение остановлено прижатием места пункции на время от 10 до 15 минут, после чего пункция вены была выполнена на противоположной стороне.

Таким образом, применение ультразвуковой навигации в практике врача анестезиолога-реаниматолога при установке ЦВК позволяет снизить число ятрогенных механических осложнений в 23 раза, с 6,9% до 0,3%. Низкий процент осложнений при катетеризации верхней полой вены через внутреннюю яремную вену в ТОГБУЗ «ГКБ г. Котовска» связан с внедрением в клиническую практику с 2018 г. ультразвуковой навигации. Использование традиционного метода катетеризации через подключичную вену с определением анатомических ориентиров за период с 2013 по 2022 гг. привело к осложнениям в 6,9% случаев, тогда как катетеризация через внутреннюю яремную вену под ультразвуковой навигацией сопровождалась осложнениями только в 0,3% случаев. Таким образом, использование ультразвуковой навигации помогает снизить риск осложнений по сравнению с традиционным методом пункции, основанном на определении анатомических ориентиров по нашему опыту в 23 раза. При методике катетеризации верхней полой вены с ультразвуковой навигацией требуется время для подготовки соноскопа, изоляции линейного датчика в стерильном чехле, идентификации сосуда. Но это затраченное время компенсируется снижением попыток пункции, точностью пункции сосуда и минимальным количеством осложнений.

Выводы. Применение ультразвуковой навигации при катетеризации верхней полой вены через внутреннюю яремную вену позволило снизить количество осложнений по

сравнению с традиционным методом катетеризации через подключичную вену по анатомическим ориентирам в 23 раза. Необходимо в 100% случаев установки ЦВК использовать ультразвуковую навигацию, а также совершенствовать навыки врачей анестезиологов-реаниматологов при использовании ультразвуковой ассистенции проводимых инвазивных вмешательств.

Конфликт интересов: авторы заявляют об отсутствии конфликта интересов.

Сведения о вкладе каждого автора в работу:

Ямщиков О.Н. – 30%: научное руководство, утверждение рукописи для публикации.

Марченко А.П. – 25%: анализ литературы, написание статьи.

Емельянов С.А. – 25%: разработка концепции статьи.

Иванова О.Д. – 10%: анализ литературы, написание статьи.

Сладких Д.В. – 10%: анализ литературы, написание статьи.

Список литературы:

1. Фисталь Э. Опасные для жизни осложнения со стороны сердца при катетеризации центральных вен. Грудная и сердечно-сосудистая хирургия. 2002. 6. 58-60.
2. Конькова М.В. Использование метода ультразвуковой навигации при выполнении катетеризации подключичной вены: Диссертация на соискание ученой степени кандидата медицинских наук. Казань. 2011. 90 с.
3. Лахин Р.Е., Заболотский Д.В., Теплых Б.А. Катетеризация сосудов под контролем ультразвука. Клинические рекомендации ФАР. Санкт-Петербург. 2015. 36 с.
4. Розыходжаева Г.А., Исламов Ф.К. Значение применения ультразвуковой навигации при катетеризации центральных вен у детей. Вестник магистратуры. 2015. 2 (41). 23-27.
5. Прасмыцкий О.Т., Павлов О.Б. Практические навыки по анестезиологии и реаниматологии. Катетеризация центральных вен. Учебно-методическое пособие. Минск: БГМУ 2015. 1. 8-10.
6. Болонкин Л.С., Федорук А.М., Дзядзько А.М. и др. Использование УЗИ при катетеризации центральных вен. Новости хирургии. 2009. 2. 91-97.
7. Сухоруков В.П., Бердикян А.С., Эпштейн С.Л. Пункция и катетеризация вен. Традиционные и новые технологии. Вестник интенсивной терапии. 2001. 2. 83-87. DOI: 10.12737/article_5947cff5110dc1.56102589.
8. Lewandowski K., Lewandowski M. Komplikationen des zentralen Venenkatheters bei Erwachsenen und Kindern. Anaesthesiologie und Intensivmed. 2003. 44. 393-407.
9. Ruesch S., Walder B., Tramer M. R. Complications of central venous catheters: internal jugular versus subclavian access – a systematic review. Crit Care Med. 2002. 30(2). 454-460.
10. Schummer W., Schummer C., Fritz H. Perforation der Vena cava superior bei unerkannter Stenose. Anaesthesist. 2001. 50(10). 772-777. DOI: 10.1007/s001010100214
11. Polderman K.H., Girbes A.R.J. Central venous catheter use. P. 1: Mechanical complications. Intensive Care Med. 2002. 28(1). 1-17. DOI: 10.1007/s00134-001-1154-9
12. Быков М.В. Ультразвуковые исследования в обеспечении инфузионной терапии в отделениях реанимации и интенсивной терапии. Тверь: Триада 2011. 12-13. ISBN 978-5-94789-448-6.
13. Заболотских И.Б., Шифман Е.М. Анестезиология-реаниматология. Москва: ГЭОТАР-Медиа. 2016. 947 с. ISBN 978-5-97044-036-0.
14. Сумин С.А., Горбачев В.И., Кузьков В.В. Клинический протокол или стандартная операционная процедура «катетеризация подключичной и других центральных вен» как вариант действия. Анестезиология и реаниматология. 2018. 4. 5-14. DOI: 10.17116/anaesthesiology20180415
15. Ирвина Р.С., Риппе Дж.М., Лисбона А., Херда С.О. Процедуры и техники в неотложной медицине. Москва: БИНОМ. Лаборатория знаний, пер. англ. изд. А. Е. Лобовой. 2013. 392 с.

16. Hind D., Calvert N., Richard Mc W., etall. Ultrasonic locating devices for central venous cannulation: meta-analysis. *BMJ Clinical Research*. 2003. 327(7411). 361. DOI: 10.1136/bmj.327.7411.361.
17. Болонкин Л.С., Федорук А.М., Дзядзько А.М. Использование УЗИ при катетеризации центральных вен. *Новости хирургии*. 2009. 17(2). 91-97.
18. Конькова М.В. Катетеризация подключичной вены с использованием ультразвуковой навигации. *Казанский медицинский журнал*. 2010. 3. 414-416. DOI: 10.1038/ni.2631.
19. Тажибаев Д.А. Пункция и катетеризация яремной вены под УЗИ-контролем. *Вестник хирургии Казахстана*. 2012. 3 (31). 19-20.
20. Кулабухов В.В., Ларионов И.Ю., Животнева И.В. Руководство по профилактике инфекционных осложнений, связанных с внутрисосудистым катетером. Москва: Медицина. 2008. 19 с.
21. Seldinger S. Catheter replace mentof the needle in percutaneous arteriography: anewtechnique. *Actaradiol*. 1953. 39 (5). 368-376.
22. Каледа В.И. Свен Ивар Сельдингер (1921-1998 гг.) и его метод катетеризации артерий. *Диагностическая и интервенционная радиология*. 2016. 10(1). 64-67.

References:

1. Fistol' E. Life-threatening cardiac complications during central venous catheterization. *Grudnaya i serdechno-sosudistaya hirurgiya*. 2002. 6. 58-60. in Russian.
2. Kon'kova M.V. The use of the ultrasound navigation method when performing catheterization of the subclavian vein: Thesis for the degree of Candidate of Medical Sciences. Kazan'. 2011. 90 p. in Russian.
3. Lahin R.E., Zabolotskij D.V., Teplyh B.A. Vascular catheterization under ultrasound control. Clinical guidelines. Sankt-Peterburg. 2015. 36 p. in Russian.
4. Rozyhodzhaeva G.A., Islamov F.K. Significance of the use of ultrasound navigation during central venous catheterization in children. *Vestnik magistratury*. 2015. 2 (41). 23-27. in Russian.
5. Prasmysckij O.T., Pavlov O.B. Practical skills in anesthesiology and resuscitation. Catheterization of the central veins. Teaching aid. Minsk: 2015. 1. 8-10. in Russian.
6. Bolonkin L.S., Fedoruk A.M., Dzyadz'ko A.M. et al. The use of ultrasound in central venous catheterization. *Novosti hirurgii*. 2009. 2. 91-97. in Russian.
7. Suhorukov V.P., Berdikyan A.S., Epshtejn S.L. Puncture and catheterization of veins. Traditional and new technologies. *Vestnik intensivnoj terapii*. 2001. 2. 83-87. DOI: 10.12737/article_5947cff5110dc1.56102589. in Russian.
8. Lewandowski K., Lewandowski M. Komplikationen des zentralen Venenkatheters bei Erwachsenen und Kindern. *Anaesthesiologie und Intensivmed*. 2003. 44. 393-407.
9. Ruesch S., Walder B., Tramer M. R. Complications of central venous catheters: internal jugular versus subclavian access – a systematic review. *Crit Care Med*. 2002. 30(2). 454-460.
10. Schummer W., Schummer C., Fritz H. Perforation der Vena cava superior bei unerkannter Stenose. *Anaesthesist*. 2001. 50(10). 772-777. DOI: 10.1007/s001010100214
11. Polderman K.H., Girbes A.R.J. Central venous catheter use. P. 1: Mechanical complications. *Intensive Care Med*. 2002. 28(1). 1-17. DOI: 10.1007/s00134-001-1154-9
12. Bykov M.V. Ultrasound research in the provision of infusion therapy in intensive care units and intensive care units. Tver': Triada 2011. 12-13. ISBN 978-5-94789-448-6. in Russian.
13. Zabolotskih I.B., SHifman E.M. Anesthesiology-reanimatology.. Moscow: GEOTAR-Media. 2016. 947 p. ISBN 978-5-97044-036-0. in Russian.
14. Sumin S.A., Gorbachev V.I., Kuz'kov V.V. Clinical protocol or standard operating procedure "catheterization of the subclavian and other central veins" as an option. *Anesteziologiya i reanimatologiya*. 2018. 4. 5-14. DOI: 10.17116/anaesthesiology20180415. in Russian.
15. Irvina R.S., Rippe Dzh. M., Lisbona A., Herda S. O. Procedures and techniques in emergency medicine. Moscow: BINOM. Knowledge Laboratory, trans. English ed. A. E. Lobovoy. 2013. 392 p. in Russian.

16. Hind D., Calvert N., Richard Mc W., etall. Ultrasonic locating devices for central venous cannulation: meta-analysis. *BMJ Clinical Research*. 2003. 327(7411). 361. DOI: 10.1136/bmj.327.7411.361.
17. Bolonkin L.S., Fedoruk A. M., Dzyadz'ko A.M. The use of ultrasound in central venous catheterization. *Novosti hirurgii*. 2009. 17(2). 91-97. in Russian.
18. Kon'kova M.V. Subclavian vein catheterization using ultrasound navigation. *Kazanskij medicinskij zhurnal*. 2010. 3. 414-416. DOI: 10.1038/ni.2631. in Russian.
19. Tazhibaev D.A. Puncture and catheterization of the jugular vein under ultrasound control. *Vestnik hirurgii Kazahstana*. 2012. 3 (31). 19-20. in Russian.
20. Kulabuhov V.V., Larionov I.YU., ZHivotneva I.V. Guidelines for the Prevention of Infectious Complications Associated with an Intravascular Catheter. Moscow: Medicina. 2008. 19 p.
21. Seldinger S. Catheter replace mentof the needle in percutaneous arteriography: anewtechnique. *Actaradiol*. 1953. 39 (5). 368-376.
22. Kaleda V.I. Sven Ivar Seldinger (1921-1998) and his method of arterial catheterization. *Diagnosticheskaya i intervencionnaya radiologiya*. 2016. 10(1). 64-67. in Russian.