ЭКСПЕРИМЕНТАЛЬНЫЕ ИССЛЕДОВАНИЯ

УДК 616.127-003.215

Фефелова Е.В., Изместьев С.В., Сепп А.В., Терешков П.П., Цыбиков Н.Н.

ИЗМЕНЕНИЯ СТРУКТУРЫ МИОКАРДА И СДВИГИ В ПЕРИФЕРИЧЕСКОЙ КРОВИ ПРИ ЭКСПЕРИМЕНТАЛЬНОЙ ГИПЕРГОМОЦИСТЕИНЕМИИ

Читинская государственная медицинская академия, г. Чита

Резюме. *При экспериментальной гипергомоцистеинемии определены морфологические изменения ткани миокарда и показатели периферической крови. Выявлены структурные изменения в миокарде, характеризующиеся уменьшением количества кардиомиоцитов, развитием признаков воспаления. В периферической крови зарегистрированы снижение числа эритроцитов, тромбоцитов и лимфоцитов.*
Ключевые слова: *экспериментальная гипергомоцистеинемия, периферическая кровь, миокард.*

Fefelova E.V., Izmestyev S.V., Sepp A.V., Tereshkov P.P., Tsybikov N.N.

CHANGES OF MYOCARDIAL STRUCTURE AND IMPROVEMENT IN PERIPHERAL BLOOD DURING OF EXPERIMENTAL HYPERHOMOCYSTEINEMIA

Summary. *Morphologic changes in myocardium and hemogram are detected in intact rats and under effect of homocysteine injections. Structural changes in myocardium, characterized by decrease number of cardiac cells and development of inflammation signs, are revealed under hyperhomocysteinemia. Decrease of erythrocyte and platelets number, decrease of lymphocytes.*
Keywords: *experimental hyperhomocysteinemia, peripheral blood, myocardium.*

Гипергомоцистеинемия является значимым фактором риска атеросклероза и тромбоза сосудов [8, 10]. Действие повышенной концентрации гомоцистеина не ограничивается только индукцией дисфункции эндотелия, активацией системы свертывания крови, повышением митотической активности гладкомышечных клеток сосудов [5, 8, 10, 11]. Описана способность этого аминотиола связываться с группой глутаматных рецепторов, имеющихся на нейронах и ряде других клеток: мегакариоцитах, тромбоцитах, эритроцитах, лимфоцитах, нейтрофилах, миокардиоцитах [1, 2, 3, 4, 12, 14]. В физиологических условиях концентрация гомоцистеина в плазме крови низка, поэтому он не может выступать в качестве конкурента при взаимодействии с лиганд-связывающим участком рецепторов. При высоких концентрациях он конкурирует с глутаматом за связывание с рецепторами, вызывает их гиперактивацию, что влечет за собой развитие целого ряда токсических эффектов [11, 12].

Исходя из сказанного, нам представилось интересным изучить изменения в клетках миокарда и форменных элементах крови при экспериментальной гипергомоцистеинемии.

Цель исследования: изучить количественные и качественные изменения периферической крови и морфологию миокарда при экспериментальной гипергомоцистеинемии.

Материалы и методы исследования. В эксперименте использовались 40 белых беспородных крыс - самцов средней массой 150 граммов, одного возраста. Всех животных разделили на 4 группы по 10 в каждой. Крысы содержались в условиях вивария НИИ молекулярной медицины Читинской государственной медицинской академии в соответствии с «Правилами проведения работ с использованием экспериментальных животных» (Приложение к приказу МЗ СССР №755 от 12.08.77 г.) и «Правилами Европейской конвенции по защите позвоночных животных, используемых для экспериментальных и иных научных целей».

Повышенный уровень гомоцистеина в крови опытных животных создавали путем внутрибрюшинного введения гомоцистеина в дозе 0,1 мкмоль на 1 г веса один раз в день, взяв за основу модель гипергомоцистеинемии E.L. Streck и соавторов [15]. Крысам контрольной группы внутрибрюшинно вводили физиологический раствор в эквивалентном объ-

еме. Животные 1-й опытной группы получали гомоцистеин в течение 7 суток, 2-й – 14 суток. Из эксперимента животных выводили путем передозировки эфира.

Для количественной оценки общей популяции кардиомиоцитов в сердце применяли метод щелочной диссоциации фиксированных тканей [7]. Для гистологического исследования миокард фиксировали в 10% растворе нейтрального формалина. Серийные парафиновые срезы толщиной 4-5 мкм изготавливали по стандартной методике. Гистологические срезы окрашивали гематоксилин-эозином; для выявления компонентов соединительной ткани – пикрофуксином по Ван Гизону. Мофометрический анализ проводили с помощью микроскопа «Opticam PRO5» с использованием цифровой фотокамеры «Olympus CX-41» и программы анализа изображений «Optika Vision Pro» версии 2.7.

Количественные изменения со стороны периферической крови оценивали с помощью автоматического гематологического анализатора PENTRA 120 Retic, согласно прилагаемой инструкции.

Концентрацию гомоцистеина в сыворотке крови определяли методом высокоэффективной жидкостной хроматографии с ультрафиолетовой детекцией при 330 нм (колонка Chromolith 100×4,6 мм, элюент ацетонитрил – 0,05 М/лимонная кислота в соотношении 10/90) [6].

Статистический анализ полученных данных проводили с помощью программы Statistica 6.1 (StatSoft). Данные представлены в виде медианы и межквартильных интервалов (25-го; 75-го перцентилей); сравнение зависимых выборок проводили с помощью критерия Вилкоксона; сравнение независимых выборок проводили с помощью U-критерия Манна-Уитни. Различия считали значимыми при $p \leq 0,05$.

Результаты и обсуждение. Гипергомоцистеинемию диагностируют в том случае, если уровень гомоцистеина в крови превышает 15 мкмоль/л [10]. Концентрация гомоцистеина в плазме крови в пределах 15-30 мкмоль/л свидетельствует об умеренной гипергомоцистеинемии, от 30 до 100 мкмоль/л – о промежуточной, а более 100 мкмоль/л – о тяжелой [9]. Содержание гомоцистеина у здоровых животных колеблется в тех же пределах, что и у человека [13]. В нашем исследовании, умеренная гипергомоцистеинемия развилась только на 14 сутки ежедневного введения гомоцистеина в дозе 0,1 мкмоль на 1 г веса (табл. 1). Вероятно, отсутствие повышения уровня гомоцистеина в крови у животных первой опытной группы объясняется включением механизмов адаптации организма.

Таблица 1

Уровень гомоцистеина в плазме крови, мкмоль/л (Me (25; 75))

Контрольная группа (n=20)	Опытные группы	
	1-я (введение Гц 7 суток) (n=10)	2-я (введение Гц 14 суток) (n=10)
7,8 (6,02; 8,96)	8,92 (6,9; 8,81) p = 0,56	28,6 (20,5; 32,4) p = 0,00001* p_1 = 0,00001*

Примечание: p – уровень различий по сравнению с контрольной группой, p_1 – уровень различий между опытными группами, * – значимые различия.

Масса сердца у всех исследуемых животных не изменялась. При этом, в обеих опытных группах снижалось как абсолютное количество кардиомиоцитов (КМЦ) (на 12,7% и 27,7 % соответственно, p=0,047, 0,044), так и их диаметр (на 20,4% и 30,6% соответственно, p=0,046, 0,083), изменилось соотношение одно- и двуядерных клеток: доля одноядерных уменьшалась (на 25,8% и 44,1% в 1-ой и 2-ой опытных группах), а двуядерных – увеличивалась (табл. 2).

Таблица 2

Морфометрические изменения миокарда при экспериментальной гипергомоцистеинемии (Me (25; 75))

Показатели	Контрольная группа (n=20)	Опытные группы	
		1-я (введение Гц 7 суток) (n=10)	2-я (введение Гц 14 суток) (n=10)
Масса сердца (г)	0,91 (0,88; 0,93)	0,89 (0,88; 0,90) p=0,65	0,85 (0,83; 0,88) p=0,52 p_1=0,78
Диаметр кардиомиоцитов (мкм)	12,25 (11,51; 13,01)	9,75 (9,01; 10,50) p=0,046*	8,5 (7,01; 10,01) p=0,046* p_1=0,083*
Абсолютная численность кардиомиоцитов, $x10^6$	11,086 (10,54; 12,54)	9, 68 (8,35;10,03) p=0,047*	8,01 (7,75; 8,3) p=0,036* p_1=0,044*
Количество клеток (%)			
одноядерных	16,51 (15,01; 18,01)	12,25 (12,01; 13,01)	9,50 (8,01; 11,01)
двух- и многоядерных	83,51 (82,01; 85,01)	88,01 (87,01; 88,50)	90,50 89,01;92,02)
соотношение одноядерных к многоядерным кардиомиоцитам	0,20 (0,18; 0,22)	0,14 (0,14; 0,15) p=0,046*	0,1 (0,09; 0,12) p=0,046* p_1=1,000

Примечание: p – уровень различий по сравнению с контрольной группой, p_1 – уровень различий между опытными группами, * – значимые различия.

Кроме этого, в миокарде животных опытных групп зафиксированы: межуточный и межклеточный отек, белковая дистрофия основного массива кардиомиоцитов, наряду с неравномерной, диффузно-очаговой гипертрофией части мышечных волокон. Обнаружены клетки с крупными гиперхромными ядрами и линейными размерами, превышающими средние значения контрольных группы в 1,2 и 1,4 раза, диффузный перимускулярный кардиосклероз максимально выраженный в субэндокардиальной зоне. Дистрофические и склеротические процессы в миокарде 2-ой опытной группы животных были выражены значительней, чем в тканях животных 1-ой опытной группы. У 30% животных 2-ой опытной группы, в межуточной строме отмечалось формирование диффузных лимфогистиоцитарных инфильтратов с примесью плазматических клеток, фибриноидное набухание периваскулярной стромы и признаки васкулитов (рис. 1).

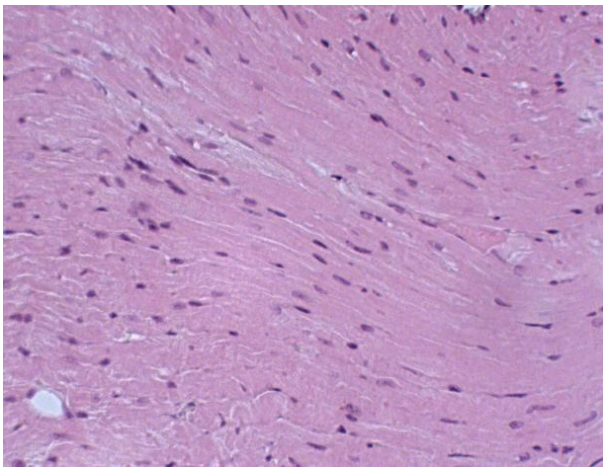

Миокард крысы контрольной группы.

Миокард крысы, получавшей ГЦ 14 суток.

Рис. 1. Микрофотографии миокарда крыс.
Окраска гематоксилин-эозином; увеличение Х200.

По нашему мнению, снижение абсолютного числа КМЦ может быть обусловлено гибелью клеток миокарда и истощением его регенераторных резервов, о чем свидетельствует уменьшение соотношения одноядерных к многоядерным КМЦ. Уменьшение диаметра КМЦ, вероятно, связано с нарушением воспроизводства внутриклеточных структур. Гибель миокардиоцитов, по нашему мнению, объясняется активацией NMDA-рецепторов КМЦ высокой концентрацией гомоцистеина, что приводит к чрезмерному накоплению в цитоплазме ионов кальция и, как следствие, к активации кальций-зависимых протеаз и фосфолипаз, индукции процессов ПОЛ, разобщению окисления и фосфорилирования, развитию контрактур миофибрилл кардиомиоцитов, и в конечном итоге – к гибели КМЦ.

В первой экспериментальной группе, несмотря на отсутствие повышения уровня гомоцистеина, наблюдалось снижение количества миокардиоцитов, что, вероятно, связано как с активацией процессов апоптоза, так и гибелью КМЦ в процессе воспаления, индуцированного прямым токсическим влиянием гомоцистеина.

У животных, которым гомоцистеин вводили в течение 7 суток (первая опытная группа), сдвигов в периферической крови обнаружено не было. У животных 2-ой опытной группы зарегистрированы как количественные так и качественные изменения периферической крови. Количество тромбоцитов в этой группе снизилось в 3 раза (p=0,017), а содержание эритроцитов – на 10% (p=0,046) по сравнению с контрольной группой. Содержание лейкоцитов оставалось в пределах референсных значений, при этом зафиксирована относительная и абсолютная лимфоцитопения (p=0,005) по сравнению с контролем (табл. 3).

Таблица 3

Изменения периферической крови 2 опытной группы (Me (25; 75))

Показатели	Контрольная группа (n=20)	2-я опытная группа (введение Гц 14 суток) (n=10)
Гемоглобин (г/л)	149,0 (144,0; 156,0)	138,0 (136,0; 140,0) p=0,045*
Эритроциты ($\times 10^{12}$/л)	7,8 (7,7; 8,1)	6,9 (6,5; 7,1) p=0,046*
Тромбоциты ($\times 10^{9}$/л)	718,5 (627,0; 760,5)	238,5 (200,0; 248,0) p=0,017*
Лейкоциты ($\times 10^{9}$/л)	7,5 (5,2; 9,7)	6,5 (4,4; 8,7) p=0,78
Лимфоциты (абс., 10^{3}/мкл)	4,9 (3,1; 6,3)	1,9 (1,4; 2,5) p=0,005*
Моноциты (абс., 10^{3}/мкл)	0,6 (0,4; 0,9)	0, 7 (0,3; 1,0) p=0,752
Нейтрофилы (абс., 10^{3}/мкл)	1,9 (1,5; 2,6)	2,2 (1,3; 6,7) p=0,114
Эозинофилы (абс., 10^{3}/мкл)	0,3 (0,2; 0,6)	0,2 (0,1; 0,5) p=0,114
Базофилы (абс., 10^{3}/мкл)	0,1 (0,0; 0,1)	0,1 (0,0; 0,1) p=0,505

Примечание: p – уровень различий по сравнению с контрольной группой, * – значимые различия.

Изменения в субпопуляциях клеток крови, на наш взгляд, связаны с действием гомоцистеина на рецепторы к глутамату. Тромбоцитопения, вероятно, объясняется не только гибелью мегакариоцитов [3, 11, 12] и тромбоцитов, вызванной активацией NMDA-рецепторов, но и повышенной агрегацией их на фоне гипергомоцистеинемии [5, 8].

Выводы:

1. Гипергомоцистеинемия в эксперименте вызывает повреждение кардиомиоцитов с развитием воспалительной реакции.

2. При экспериментальной гипергомоцистеинемии возникают анемия, тромбоцитопения и лимфоцитопения.
3. Введение гомоцистеина один раз в сутки в дозе 0,1 мкмоль на 1 г веса в течение 14 суток приводит к развитию только умеренной гипергомоцистеинемии.

Литература:

1. Арзуманян Е.С. Карнозин защищает эритроциты от окислительного стресса, вызываемого гомоцистеиновой кислотой / Е.С. Арзуманян, А.В. Махро, О.В. Тюлина, А.А. Болдырев // Доклады РАН. – 2008. – Т. 418. – С. 834-837.
2. Болдырев А.А. Почему токсичен гомоцистеин? / А.А. Болдырев // Природа. – 2009. – №10. – 18-23.
3. Болдырев А.А. NMDA-рецепторы в клетках иммунной системы / А.А. Болдырев, Е.А. Брюшкова, Е.А. Владыченская // Биохимия. – 2012. – Т. 77, №2. – С. 160-168.
4. Влияние гомоцистеина на свойства нейтрофилов, активированных in vivo / Е.А. Брюшкова [и др.] // Биохимия. – 2011. – 76 (4). – С. 573–580.
5. Динамика изменений АДФ и тромбин-индуцированной агрегационной активности тромбоцитов в присутствии избытка гомоцистеина in vitro / А.С. Роткина [и др.] // Патологическая физиология и экспериментальная терапия. – 2012. – № 4. – С. 80-87.
6. Дутов А.А. Определение гомоцистеина и цистеина в плазме/сыворотке крови ВЭЖХ методом с УФ детекцией и твердофазной экстракцией на полимерном сорбенте / А.А. Дутов, Д.А. Никитин, А.А. Федотова // Биомедицинская химия. – 2010. – Т. 56, вып. 5. – С. 609-615.
7. Численность кардиомиоцитов в миокарде крыс при воздействии на организм агентов с противоопухолевой активностью - циклофосфана и тритерпеноидов / Е.Л. Лушникова [и др.] // Бюл. экспер. биол. – 2007. – Т. 144, № 9. – С. 331-337.
8. Наумов А.В. Гомоцистеин в патогенезе микроциркуляторных и тромботических осложнений / А.В. Наумов, Т.Н. Гриневич, В.М. Найдина // Тромбоз, гемостаз и реология. – 2012. – Т. 49, № 1. – С. 9-19.
9. Скворцов Ю. И., Королькова А. С. Гомоцистеин как фактор риска развития ИБС (Обзор) // Саратовский научно-медицинский журнал. – 2011. – Т.7, № 3. – С. 619–624
10. Цыбиков Н.Н. Роль гомоцистеина в патологии человека / Н.Н. Цыбиков, Н.М. Цыбикова // Успехи современной биологии. – 2007. – Т. 127, №5. – С. 471-482.
11. Boldyrev A. Molecular mechanisms of homocysteine toxicity and possible protection against hyperhomocysteinemia / A. Boldyrev // Recent Advances on Nutrition and the Prevention of Alzheimer's Disease. – 2010. – P. 127-143.
12. Boldyrev A. Molecular mechanisms of homocysteine toxicity / A. Boldyrev // Biochemistry (Moscow). – 2009. – Vol. 74. – P. 725-736.
13. Dayal S. Role of redox reactions in the vascular phenotype of hyperhomocysteinemic animals / S. Dayal, S. Lentz // Antioxid Redox Signal. – 2007 – Vol. 9 (11). – P. 1899-909.
14. Human Heart Glutamate Receptors – Implications for Toxicology, Food Safety, and Drug Discovery / S. Gill [et all.] // Toxicol. Pathol. – 2007. – Vol. 35. – P. 411-417.
15. Reduction of Na+, K+-ATPase activity in hippocampus of rats subjected to chemically-induced hyperhomocysteinemia / E.L. Streck [et all.] – Neurochem. – 2002: – Vol. 27. – P.1585-1590.