ЭКСПЕРИМЕНТАЛЬНЫЕ ИССЛЕДОВАНИЯ

УДК: 616.018.: 611.08 611.: 42.611.068

Баранчугова Л.М., Обыденко В.И., Патеюк А.В.

МОРФОЛОГИЧЕСКИЕ ОСОБЕННОСТИ ОБРАЗОВАНИЯ ЛИМФОИДНЫХ ФОЛЛИКУЛОВ В БУРСЕ КУР ПРИ ГИПОФИЗЭКТОМИИ

ГБОУ ВПО Читинская государственная медицинская академия, г. Чита

Резюме: *целью исследования данной работы явилось изучение этапности образования лимфоидных фолликулов в бурсе кур при гипофизэктомии. Эксперимент выполнен на 20 цыплятах, гипофизэктомированных в первые сутки жизни. На 45 сутки проведено морфологическое исследование бурсы. Установлено, что развитие фолликулов у гипофизэктомированных цыплят происходит постоянно и в среднем длится 45 суток. В ходе фолликулогенеза выделены стадии дифференцировки эпителиоцитов с образованием эпителиальной почки; погружение эпителиальной почки в соединительную ткань и заселение эпителиальной почки лимфоцитами и формирование зрелого фолликула.*
Ключевые слова*: бурса, фолликул, эпителиальная почка, гипофизэктомия*

L.M. Baranchugova, V. I. Obydenko, A.V. Pateyuk

MORPHOLOGICAL FEATURES OF FORMATION OF LYMPHOID FOLLICLES IN BURSA HENS

Summary: *The purpose of this work was to study the stages of lymphoid follicles formation in the bursa of hypophysectomized chickens.*
The experiment was performed on 20 chickens, hypophysectomized on the first day of life.
The morphological research of the bursa was conducted on the 45th day of life.
It had been found that the development of follicles of chickens with the hypophysectomy occurs constantly and lasts on average 45 days.
The following stages were identified during folliculogenesis:
• differentiation of epitheliocytes with the formation of epithelial kidney;
• immersion of epithelial kidney in connective tissue
• lymphocytes settling in epithelial kidney and mature follicles formation
Keywords*: bursa, follicle, epithelial kidney, hypophysectomy.*

У птиц лимфоидные органы по степени функциональной активности и значимости в развитии иммунного ответа, так же как и у млекопитающих, принято подразделять на центральные и периферические [6, 11].

Фабрициева сумка – лимфоидный орган, специфический для птиц, служит единственным источником разнообразных клонов В-клеток и снабжает ими весь организм птицы в течение первых месяцев жизни; кроме того, обладает свойством синтезировать антитела [7,8].

Бурса у птиц располагается на дорсальной поверхности прямой кишки и с помощью протока связана с задней камерой клоаки. Развивается к 13-му дню эмбриогенеза птицы [9, 12, 13]. Клоакальная сумка представляет собой лимфоидную ткань, состоящую из фолликулов, имеющих мозговую и корковую зоны. Источником предшественников лимфоидных клеток фабрициевой сумки является костный мозг [10]. Под влиянием антигенной стимуляции заселение фабрициевой сумки лимфоцитами увеличивается, и дифференцировка В - лимфоцитов не зависит от тимуса. Таким образом, за развитие гуморального иммунитета у птиц ответственна бурса.

По мнению ряда авторов, основу бурсы составляет ретикулоэпителиальная ткань, аналогичная тимусу [2]. В свою очередь, большинство органов гемопоэза и иммуногенеза образовано ретикулярной тканью. Таким образом, данные о характере тканевой основы бурсы разнятся.

Известно, что гипофизэктомия приводит к гипертрофии бурсы, за счет разрастания лимфоидной ткани [1,3]. Однако процесс образования лимфоидных фолликулов при гипофизэктомии ранее не описан.

Таким образом, **целью** нашего исследования явилось изучение этапности образования лимфоидных фолликулов в бурсе кур при гипофизэктомии.

Материалы и методы. Эксперимент выполнен на 20 курах породы «КРОСС – Родонит 2». На первые сутки жизни птиц была произведена гипофизэктомия. Для этого под эфирным наркозом после обработки операционного поля 70^0 спиртом у птиц на середине третьей небной складки делали прокол основной кости и дна турецкого седла иглой, диаметром 1 –2 мм. Далее иглу извлекали и по образованному каналу в область турецкого седла вводили щипцы от эндоскопа (Япония) до определённой метки, которая устанавливалась опытным путем. Гипофиз отсекали и извлекали из черепной коробки. Дефект кости замещали стерильным стоматологическим воском. На поврежденный участок слизистой неба наносили слой медицинского клея БФ-6 с раствором бриллиантовой зелени. Качество удаления гипофиза контролировали при забое птицы.

Забор материала для гистологического исследования осуществлялся на 45 сутки. Исследуемым органом являлась бурса птиц.

Материал для морфологического исследования забирался под эфирным наркозом, в соответствии с правилами работы с лабораторными животными. Далее полученные ткани подвергались стандартной фиксации в раствор нейтрального 10% формалина, проводке, заливки в парафин и окрашиванию Азур II-эозином.

Препараты бурсы изучали и фотографировали при помощи микроскопа OLYMPUS CX 31 с цифровой фотокамерой JVC COLOR VIDEO CAMERA, с программным обеспечением МЕКОС-Ц(1).

Результаты исследования. Инволюция бурсы в норме начинается после 7 недели жизни птиц. Следовательно, на 45 сутки сумка Фабрициуса находится в расцвете морфофункциональной активности. Гипофизэктомия влияет на усиление фолликулогенеза, что приводит к гипертрофии органа [4, 5]. Поэтому на 45 сутки в препаратах нам удалось проследить все этапы развития фолликулов.

На гистологических препаратах бурсы мы выявили, что развитие лимфоидного фолликула начинается с закладки эпителиальной почки и дифференцировки эпителиоцитов на два различных фенотипических вида. Вначале появляются единичные эпителиальные клетки, отличающиеся по морфологии от обычного кишечного эпителия. Далее количество этих клеток возрастает и превращается в обособившееся на дне инвагинированного кишечного эпителия шаровидное образование, которое в дальнейшем будет заселяться лимфоцитами.

Начальная стадия образования эпителиальной почки – инвагинация эпителия в подлежащую рыхлую соединительную ткань. Уже на этой стадии видно четкое различие инвагинировавшего эпителия на два качественных типа (Рис. 1).

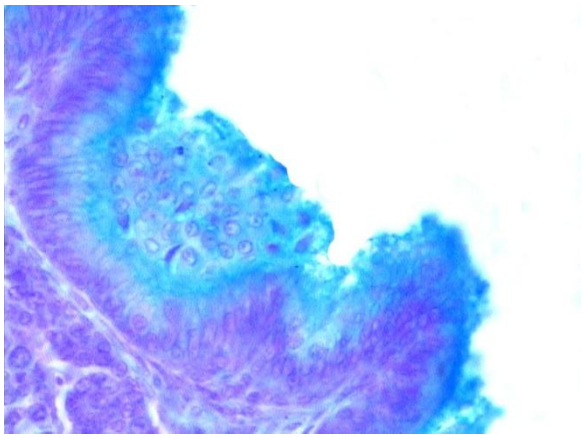

Рис. 1. Окраска: азур II- эозином Ув. 10 Х 20.
Два типа эпителия.

Первый тип эпителия – это обычный покровный кишечный слизьпродуцирующий эпителий. Второй тип эпителиальных клеток выстилает только дно эпителиальной почки. Эти клетки имеют вытянутую высокопризматическую форму, поэтому формируют выпячивание внутрь эпителиальной почки наподобие «подушки». Цитоплазма этих клеток не окрашивается при применении классических гистологических методов, поэтому, гораздо светлее и прозрачнее, чем у клеток типичного кишечного эпителия.

На этой стадии эпителиальная почка еще сохраняет связь с просветом бурсы и не контактирует с лимфоидным фолликулом, хотя на самом дистальном полюсе почки видны единичные лимфоциты, мигрирующие в состав эпителия.

На этих же гистологических препаратах находились фолликулы, соответствующие следующей стадии развития. В них происходило взаимодействие эпителия и лимфоидного фолликула во время которой эпителиальная почка полностью отщепляется от поверхностного эпителия и погружается в рыхлую соединительную ткань слизистой оболочки (Рис. 2).

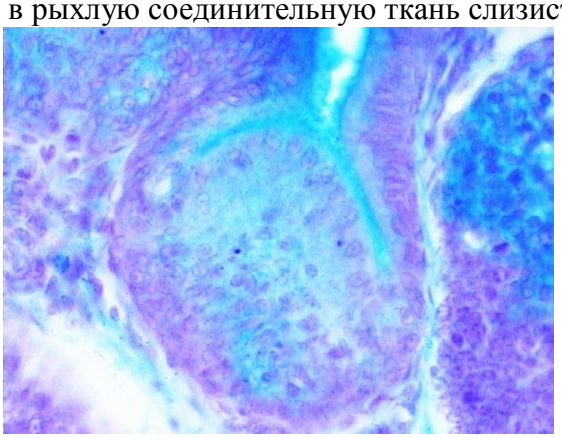

Рис. 2. Окраска: азур II- эозином Ув. 10 Х 20.
Погружение эпителиальной почки в РВСТ.

На этой стадии в составе почки также хорошо прослеживаются различия в эпителии на два типа клеток, и сохраняется полость щелевидной формы внутри почки между возвышающейся «подушкой» на дистальном конце и окружающим кишечным эпителием. Уже на этой стадии отчетливо определяется процесс образования лимфоидного фолликула в области контакта дистального отдела эпителиальной почки.

И, наконец, виден зрелый лимфоидный фолликул, со всех сторон окруженный рыхлой неоформленной соединительной тканью, но не утративший контакт с эпителиальной почкой (Рис. 3).

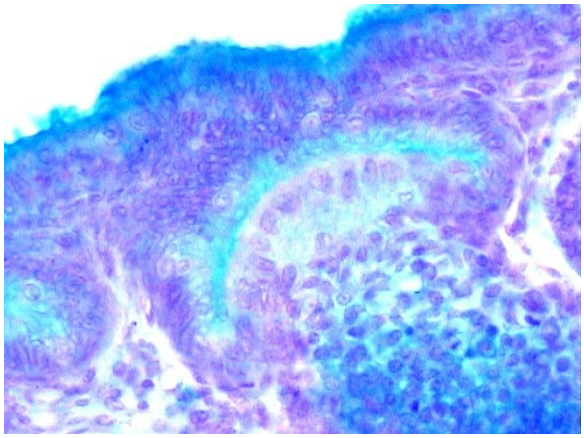

Рис. 3. Окраска: азур II- эозином Ув. 10 Х 20.
Зрелый лимфоидный фолликул.

Очень важным на наш взгляд является выявленный нами процесс образования лимфоидных фолликулов, изменение их формы и, что особенно интересно, динамика в изменении качественного состава эпителиоцитов.

Выводы: на основе проведенного нами эксперимента было установлено, что развитие фолликулов у гипофизэктомированных цыплят происходит постоянно и в среднем длится 45 суток. В ходе фолликулогенеза выделены следующие стадии:

1. Дифференцировка эпителиоцитов с образованием эпителиальной почки
2. Погружение эпителиальной почки в соединительную ткань
3. Заселение эпителиальной почки лимфоцитами и формирование зрелого фолликула.

Литература:

1. Баранчугова Л.М. Влияние гипофизэктомии на состояние иммунитета и гемостаза у птиц : автореф. дис. …канд. мед. наук / Баранчугова Лариса Михайловна.- Чита,2006.-24с.
2. Болотников И.А. Практическая иммунология сельскохозяйственной птицы / И.А. Болотников, Ю.В. Конопатов. – СПб. : Наука, 1993. – 203 с.
3. Влияние пептидов LYS-GLU-ASP-ALA и ALA-GLU-ASP-GLY на иммунитет, гемостаз и морфологическую структуру тимуса и бурсы цыплят, гипофизэктомированных в критический и не критический сроки жизни / Б.И. Кузник, А.В. Патеюк, Л.М. Баранчугова [и др.] // Иммунология. – 2007. – Т.28, №2. – С.79-85.
4. Влияние пептидов Lys-Glu-Asp-Ala и Ala-Glu-Asp-Gly на иммунитет и морфологическую структуру тимуса и бурсы неонатальных гипофизэктомированных цыплят // А.В. Патеюк, Л.М. Баранчугова, М.А. Джулай, Б.И. Кузник // Иммунология. – 2006. – Т.27, №6. – С. 337-342.
5. Влияние гипофизэктомии произведенной в различные сроки жизни цыплят, на тучноклеточную реакцию в сумке Фабрициуса / А.В. Патеюк, Б.И. Кузник Л.М. Баранчугова [и др.] // Медицинская иммунология. – 2006. – Т.8, №2-3. – С.165.
6. Колычев Н.М. Ветеринарная микробиология и иммунология / Н.М. Колычев, Р.Г. Госманов. – М.: Колос, 2006. – 432 с.
7. Коляков Я.Е. Ветеринарная иммунология / Я.Е. Коляков. - М., 1986. – 272 с.
8. Конопатов Ю.В. Основы иммунитета и кормления сельскохозяйственной птицы / Ю.В. Конопатов, Е.Е. Макеева. – СПб., 2000.- 204 с.
9. Коровин Р.Н. Справочник ветеринарного врача птицеводческого предприятия / Р.Н. Коровин. - СПб., 1995. - С. 186.
10. Костина Е.Е. Строение центральных органов иммунной системы кур // Ветеринарная патология. – 2012. – №1. – С.110-112.
11. Топурия Г.М. Морфология бурсы Фабрициуса цыплят-бройлеров при включении в рацион растительной кормовой добавки / Г.М. Топурия, П.А. Жуков // Известия Оренбургского государственного университета. – 2013. - № 3 - С. 121-123.
12. Шелудяков С.А. Морфология бурсы Фабрициуса бройлеров кросса «Смена-7» в норме и при применении «гамавита» и «фоспренила» : автореф. дис. … канд. биол. наук : 06.02.01 / Шелудяков Сергей Алексеевич ; ФГБОУ ВПО Брянский гос. ун-т им. И.Г. Петровского. – Саранск, 2012. – 24 с.
13. Шелудяков С.А. Морфология сумки Фабрициуса или клоакальной сумки / С.А. Шелудяков, С.Б. Селезнев // Морфология иммунной системы птиц. – Брянск : Ладомир, 2011. - С. 43-47.