УДК 612.461.179 – 073.75:616.718.5/.6 – 001.59 – 089.227.84

Кутиков С.А., Борзунов Д.Ю., Осипова Е.В.

ОСОБЕННОСТИ МИНЕРАЛИЗАЦИИ КОСТНОЙ ТКАНИ В ЗОНЕ ДЕФЕКТА У ПАЦИЕНТОВ С ВРОЖДЕННЫМ ЛОЖНЫМ СУСТАВОМ КОСТЕЙ ГОЛЕНИ

ФГБУ «Российский научный центр «Восстановительная травматология и ортопедия» им. акад. Г.А. Илизарова», г. Курган

Резюме. *Исследована динамика минерализации «зоны стыка» на изображениях рентгенограмм с помощью непрямой компьютерной денситометрии у 15 пациентов с врожденным ложным суставом костей голени. Применение метода Илизарова позволяет достичь консолидации дефекта, а также устранить сопутствующие деформации и укорочение голени и стопы за один этап, что улучшает функциональный результат лечения и повышает качество жизни пациента. Однако структура кости в зоне дефекта в отдаленном периоде не соответствует структуре зрелой трубчатой кости, что в дальнейшем может привести к рецидиву ложного сустава.*

Ключевые слова: *врожденный ложный сустав костей голени, методы несвободной костной пластики по Илизарову, непрямая компьютерная денситометрия изображений рентгенограмм.*

Kutikov S.A., Borzunov D.Yu., Osipova E.V.

FEATURES BONE MINERAL DENSITY IN THE DEFFECT ZONE OF PATIENTS WITH CONGENITAL PSEUDOARTHROSIS OF THE TIBIA

Summary. *Dynamics in mineralisation of the docking site was assessed with radiographs of 15 patients with congenital pseudarthrosis of the tibia using indirect computed densitometry. The usage of the Ilizarov method allows healing of the defect and elimination of the accompanying deformity and limb shortening within one stage of treatment improving functional result of the treatment and quality of life. However, the bone structure at the site of the defect at a long-term follow-up was not shown to be consistent with that of a normal tubular bone and may cause recurrence of pseudarthrosis.*

Keywords: *congenital pseudarthrosis of the tibia, non-free bone plasty with the Ilizarov method, indirect computed densitometry of radiographs.*

Введение. Врожденный ложный сустав костей голени (ВЛСКГ) – заболевание, характеризующееся резистентностью к существующим методам лечения и частыми рецидивами до наступления зрелости скелета. Распространенность колеблется в пределах от 1 случая на 140000 родившихся [7] до 1 на 190000 [11]. Это полиэтиологичная нозология. По мнению D. Paley, 50% случаев ВЛСКГ ассоциировано с нейрофиброматозом I типа, 10% с остеофиброзной дисплазией Кампанацци и 40% относятся к идиопатическим формам [12]. А.П. Поздеев выделяет нейрофиброматоз I типа, миелодисплазию и фиброзную дисплазию как этиологический субстрат ВЛСКГ [6]. Существует множество классификаций данной патологии, но все они характеризуют ранее не оперированные случаи и не учитывают морфологические изменения, накапливающиеся с каждой хирургической манипуляцией [7, 8, 9]. Для лечения больных ВЛСКГ предложено более 200 оперативных методик. Такое разнообразие говорит об отсутствии единого взгляда на патогенез изменений, происходящих в кости при этом недуге. Это обусловлено тем, что недостаточно изучены процессы регенерации в зоне дефекта.

Цель исследования – изучить динамику минерализации кости в зоне дефекта у пациентов с врожденным ложным суставом костей голени при лечении методиками чрескостного остеосинтеза по Г.А. Илизарову.

Материал и методы. У 15 пациентов с ВЛСКГ исследовали рентгенограммы, выполненные до операции, через 5-7 месяцев фиксации, в день снятия аппарата, через 10 месяцев и в период от 1 года до 1 года 7 месяцев после снятия аппарата. Средний возраст пациентов составил 12,0 (8,5; 14,0) лет. Среди больных было 7 мальчиков и 8 девочек. У шести из 15 пациентов наблюдали тугую деформацию; у семи – патологическая подвижность находилась в пределах от 5 до 10°; в двух случаях подвижность более 10°.

Анатомическое укорочение сегмента присутствовало у 13 пациентов со средним значением 7,4 см (2 см; 12 см). У четырнадцати пациентов имелось ограничение подвижности голеностопного сустава. Нейрофиброматоз I типа выявлен у семи больных. Согласно классификации Crawford, 13 случаев отнесены к IV типу и 2 случая - ко II типу. Во всех эпизодах наличия дефекта, концы отломков были дисконгруэнтны. Атрофия концов отломков присутствовала у 9 пациентов, а в остальных 6 случаях концы отломков были гипертрофированы.

Изучение динамики минерализации в «зоне стыка» осуществляли с помощью непрямой компьютерной денситометрии изображений рентгенограмм, оценку результатов производили с использованием программы Image J (США) [10]. На оцифрованных изображениях рентгенограмм оконтуривали тени зоны стыка, проксимального и дистального отломков на высоту 1,5 см от края щели ложного сустава; удаляли изображение, находящееся вне контура, в результате чего на экране оставался фрагмент изображения, подлежащий анализу. После бинарной сегментации изображения измеряли заданные параметры – площадь, среднее, минимальное, максимальное, модальное значения интенсивности (яркости) выделенных участков. Также в выделенных участках измеряли интенсивность каждого пикселя. Дополнительно определяли среднюю интенсивность теней мягких тканей и фона изображения рентгенограммы на уровне зоны стыка, проксимального и дистального отломков, значения которых использовали для расчета оптической плотности (средней, минимальной, максимальной, модальной) по формуле:

$$ODi = \lg((Ii - Im)/ Io),$$

где ODi - оптическая плотность i -го элемента изображения;
Ii - интенсивность i-го элемента изображения;
Im - средняя интенсивность тени мягких тканей;
Io - средняя интенсивность фона.

При анализе результатов пиксельного измерения интенсивности участков установлено, что оптическая плотность теней зоны стыка, проксимального и дистального отломков на изображениях рентгенограмм изменялась в диапазоне от 0 до 1,1 усл.ед. Данный диапазон оптической плотности разбивали на 4 интервала, границы которых определяли по формулам [2]:

$$НМ = ODmin + \frac{ODmoda - ODmin}{3};$$

$$СлМ = ODmoda;$$

$$СрМ = ODmoda + \frac{ODmoda + ODmax}{2};$$

$$ВМ > СрМ,$$

где НМ – неминерализованные структуры;
СлМ – слабоминерализованные структуры;
СрМ – среднеминерализованные структуры;
ВМ – высокоминерализованные структуры;
ODmin, *ODmax*, *ODmoda* – минимальное, максимальное и модальное значения оптической плотности анализируемых участков.

В результате получали интервалы, соответствующие определенной степени минерализации структур [3]:

1. от 0 до 0,16 усл.ед. – неминерализованные;
2. от 0,17 до 0,43 усл.ед. – слабоминерализованные;
3. от 0,44 до 0,70 усл.ед. – среднеминерализованные;
4. от 0,71 до 1,1 усл.ед. – высокоминерализованные.

В площади исследуемых участков, которую принимали за 100%, определяли доли структур с различной степенью минерализации и их соотношение.

Статистическую обработку результатов проводили с использованием программы «Microsoft Excel – 2010» и программного обеспечения для анализа и обработки данных «AtteStat» Версия 1.0 [1]. Цифровые данные представлены в виде среднего арифметического значения и стандартного отклонения (M±SD) или медианы и 25% и 75% квартилей (Me (25%;75%)). Для оценки статистической значимости различий средних и медиан, в зависимо-

сти от нормальности распределения, использовали критерии Стьюдента и Вилкоксона. Различия между группами считали статистически значимыми при $p<0,05$.

Результаты исследования и их обсуждение.

Все пациенты были оперированы методами несвободной костной пластики по Г.А. Илизарову. Результатами лечения явились: достижение консолидации ложного сустава, устранение деформаций голени и стопы, выравнивание длины сегмента по отношению к контрлатеральному. Однако рефрактуры в зоне ВЛСКГ в отдаленном периоде наблюдений произошли в 5 случаях.

При исследовании изображений рентгенограмм методом непрямой компьютерной денситометрии установлено, что средняя оптическая плотность (СрОП) тени «зоны стыка» до операции, изменялась от 0,10 до 0,73 усл.ед., составляя в среднем 0,35 (0,17; 0,48) усл.ед. В «зоне стыка» преобладали структуры соответствующие слабо- и среднеминерализованным, суммарная доля которых достигала 97,2%. У 14 из 15 пациентов в зоне стыка отсутствовали высокоминерализованные структуры и определялись структуры по плотности соответствующие неминерализованным, их доля в площади исследуемого участка составляла от 0,4 до 8,4%.

Через 5-7 месяцев фиксации СрОП «зоны стыка» увеличивалась до 0,48 (0,41; 0,59) усл.ед. ($p=0,17$), что было связано с изменением соотношения структур с различной степенью минерализации (рис. 1, 2). Значимо по сравнению с дооперационными показателями (1,7% (1,0%; 3,6%)) уменьшалась доля неминерализованных структур (0,0% (0,0%; 1,3%)) ($p=0,03$), увеличивалась доля среднеминерализованных структур ($p=0,07$) и появлялись высокоминерализованные структуры.

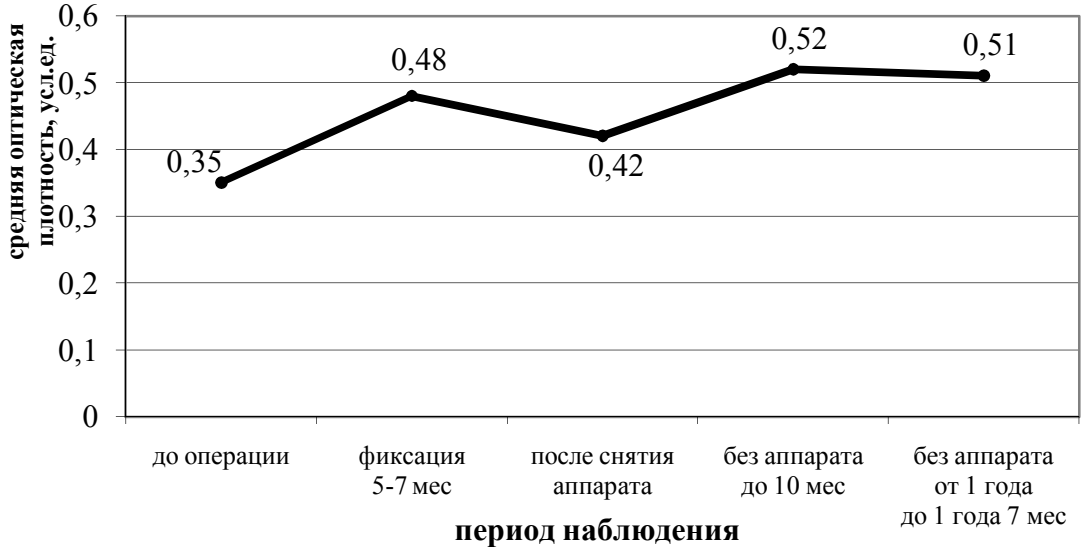

Рис. 1. Динамика СрОП тени «зоны стыка» на изображениях рентгенограмм.

В день снятия аппарата наблюдали небольшое снижение СрОП до 0,41 (0,30; 0,51) усл.ед. К этому сроку незначительно увеличивались доли структур, соответствующие неминерализованным и слабоминерализованным, при одновременном уменьшении долей средне- и высокоминерализованных структур.

К 10 месяцам после снятия аппарата СрОП увеличивалась, при этом были отмечены значимые различия с дооперационными показателями долей структур соответствующих по плотности неминерализованным ($p=0,007$). Большую часть площади исследуемого участка занимали средне- и высокоминерализованные структуры (62,5%).

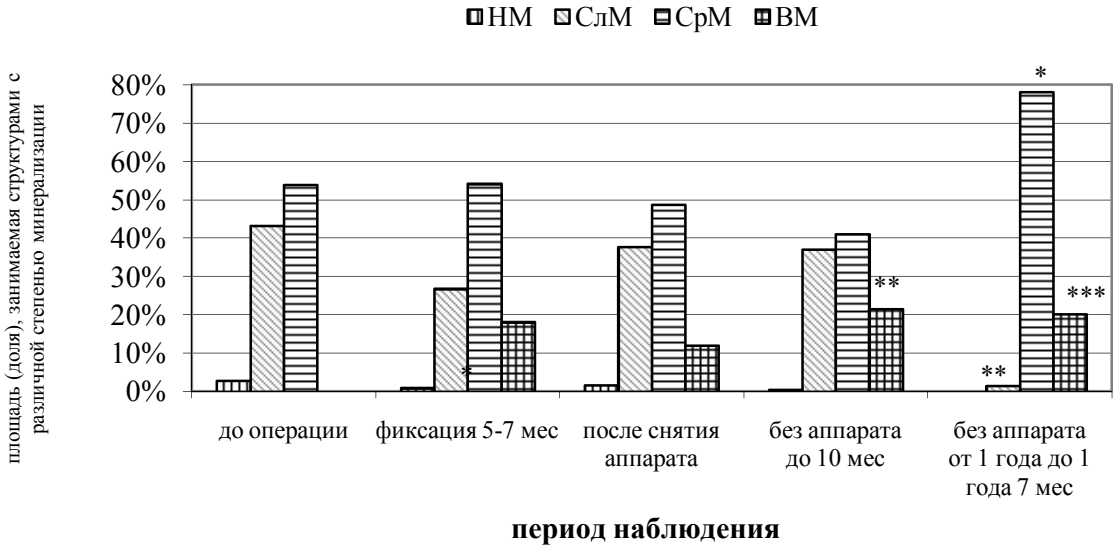

Рис. 2. Соотношение структур с различной степенью минерализации в «зоне стыка»
Примечание - различия значимы по сравнению с дооперационными показателями: *p<0,05; **p<0,01; ***p<0,001.

В срок от 1 года до 1 года 7 месяцев СрОП новообразованного участка в «зоне стыка» составляла 0,47 (0,41; 0,68) усл.ед. (p=0,10). У всех пациентов отсутствовали неминерализованные структуры и определялись высокоминерализованные (20,2% (10,7%; 25,9%)) (p=0,0001). Установлены значимые различия и в содержании слабо- (p=0,0007) и среднеминерализованных структур (p=0,044) с дооперационными показателями. В области «зоны стыка» преобладали среднеминерализованные структуры, доля которых составляла 78,5% (73,1%; 86,9%).

Для морфологической картины ВЛСКГ характерно наличие в межотломковом пространстве клеточно-волокнистой остеогенной ткани, напоминающей фиброзную. Местами в ней определяются коллагеновые волокна, собирающиеся в пучки разного размера, в которых можно встретить неравномерное отложение остеоида, с последующим его обызвествлением и формированием небольшого количества примитивных костных трабекул. При локализации патологического очага вблизи ростковой зоны или при наличии перелома в области формирования ложного сустава в межотломковом пространстве возможно появление хрящевой ткани [4, 5]. Данные компоненты на изображениях рентгенограмм, выполненных до операции, представлены неминерализованными, слабо- и среднеминерализованными структурами. Зрелые пластинчатые костные структуры в межотломковом пространстве, как правило, не образуются [5], что подтверждается отсутствием структур соответствующих высокоминерализованным на изображениях рентгенограмм.

Более высокие значения СрОП новообразованного участка к концу периода наблюдения связаны с отсутствием мягкотканного компонента, характерного для патологического очага, и наличием зрелых костных структур. Об этом свидетельствуют отсутствие на изображениях рентгенограмм структур соответствующих неминерализованным, незначительное количество слабоминерализованных структур, преобладание средне- и наличие высокоминерализованных структур.

Изменение СрОП теней отломков, прилежащих к «зоне стыка», происходило синхронно (рис. 3). Также как и в «зоне стыка», через 5-7 месяцев фиксации СрОП отломков увеличивалась, к дню снятия аппарата она практически достигала дооперационных значений и существенно не изменялась до конца периода наблюдения.

Сравнение динамики СрОП «зоны стыка» с отломками показало, что до операции плотность «зоны стыка» не отличалась от соответствующего показателя дистального отломка. К концу периода наблюдения СрОП новообразованного участка была выше плотности

проксимального отломка на 14%, дистального – на 28%, что было связано с различным содержанием минерализованных структур.

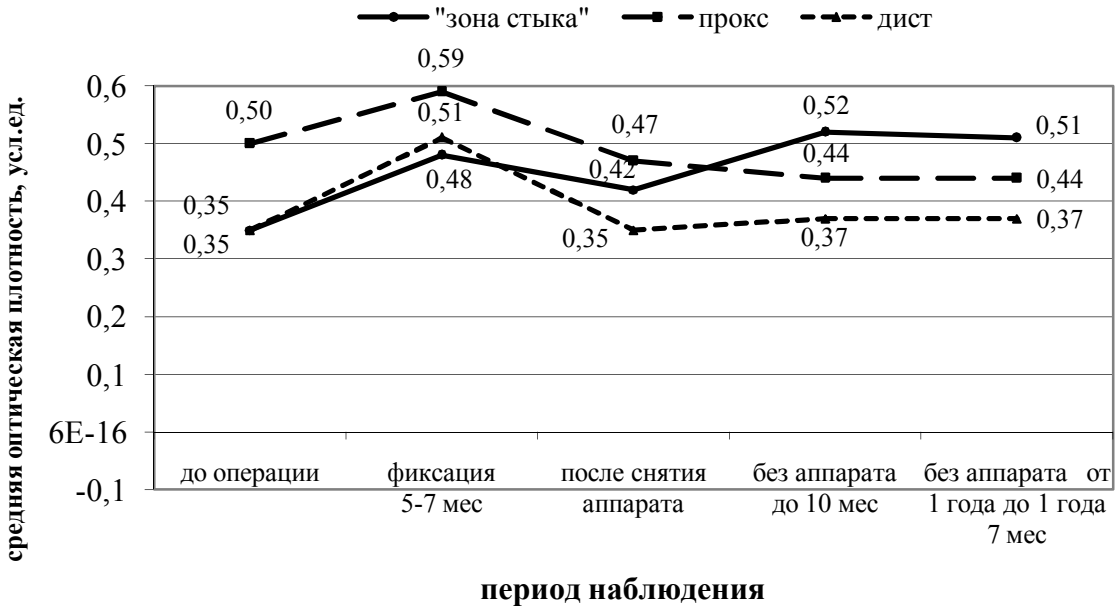

Рис. 3. Динамика СрОП теней «зоны стыка», проксимального и дистального отломков на изображениях рентгенограмм.

В новообразованном участке так же, как и в прилежащих отломках, отсутствовали неминерализованные структуры, отмечены существенные различия в содержании слабо- и среднеминерализованных структур (рис. 4). Содержание высокоминерализованных структур было меньше на 12-18% по сравнению с отломками, что может свидетельствовать о недостаточном формировании в новообразованном участке зрелых пластинчатых костных структур [5]. Этим можно объяснить высокий процент рефрактур. Для профилактики рецидивов в безаппаратном периоде целесообразно комбинированное применение чрескостного и интрамедуллярного остеосинтеза [11,12] .

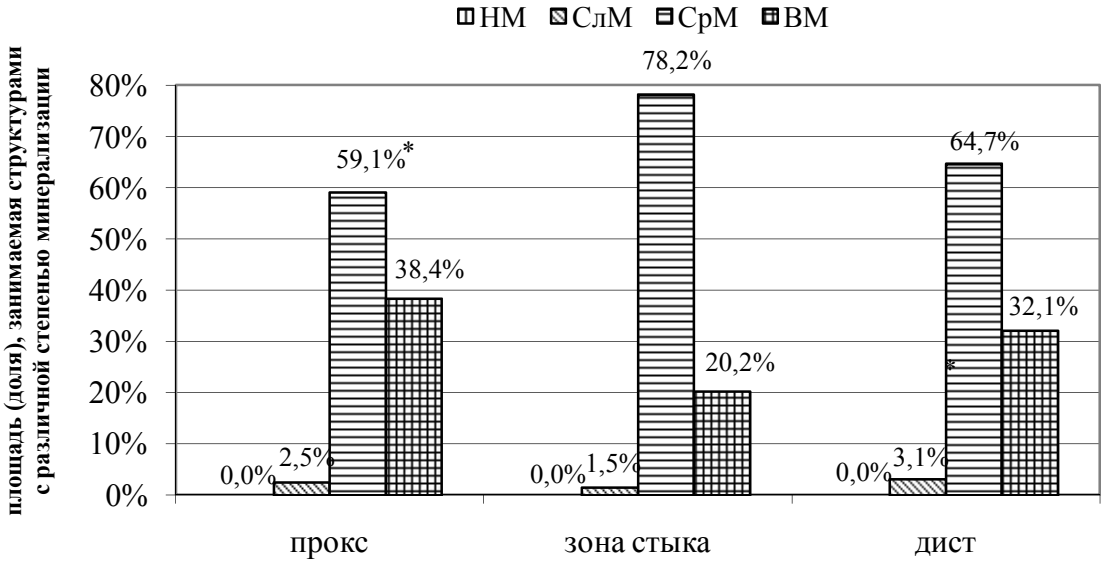

Рис. 4. Соотношение структур с различной степенью минерализации в новообразованном участке кости, проксимальном и дистальном отломках.

Примечание - * статистически значимые различия по сравнению с новообразованным участком кости $p<0,05$.

Выводы.

1. Сниженное содержание высокоминерализованных и преобладание среднеминерализованных структур в новообразованном участке в отдаленном периоде по сравнению с прилежащими костными отломками свидетельствует о недостаточном формировании в нем зрелых пластинчатых костных структур и наличия в них участков более слабой минерализации, что впоследствии может привести к повторному перелому и образованию ложного сустава.
2. Высокий процент рецидивов ложного сустава в отдаленном периоде наблюдений связан с неполноценным характером кости в зоне дефекта, что приводит к необходимости повторной резекции патологического участка.
3. Применение метода Илизарова для лечения врожденного ложного сустава костей голени позволяет не только достичь консолидации дефекта, но и устранить сопутствующие деформации и укорочения конечности в один этап, что улучшает функциональный результат лечения и значительно повышает качество жизни пациента.

Литература:

1. Гайдышев И.П. Решение научных и инженерных задач средствами Excel, VBA и C/C++. – СПб. : BXB-Петербург, 2004. – 512 с.
2. ДиаМорф-Cito : Интегрированный пакет прикладных программ анализа изображений. Версия 1.1. : рук. пользователя : в 2 кн. - М., 1995. – Кн. 2. – 179 с.
3. Компьютерная томография, трехмерная реконструкция и стереологический анализ дистракционного регенерата / В.И. Шевцов [и др.] // Гений ортопедии. – 1998. – № 4. – С. 42-51.
4. Некачалов В.В. Патология костей и суставов. Руководство. – СПб. : Сотис, 2000. – 288 с.
5. Осипенкова-Вичтомова Т.К. Судебно-гистологическая экспертиза костей. – М. : ВИКРА, 2000. – 144 с.
6. Поздеев А.П. Ложные суставы и дефекты костей у детей : актовая речь. – СПб, 2002. – 23 с.
7. Andersen K.S. Operative treatment of congenital pseudarthrosis of the tibia. Factors influencing the primary result // Acta Orthop. Scand. – 1974. – Vol. 45, N 6. - P. 935-944.
8. Boyd H.B. Congenital pseudarthrosis; follow-up study after massive bone-grafting / H.B. Boyd, K.W. Fox // J. Bone Joint Surg. Am. – 1948. – Vol. 30-A, N 2. – P. 274-283.
9. Crawford A.H. Osseous manifestation of neurofibromatosis in childhood / A.H. Crawford, N. Bagamery // J. Pediatr. Orthop. – 1986. – Vol. 6, N 1. – P. 72–78.
10. Ferreira T. ImageJ User Guide IJ 1,45 m / T. Ferreira, W. Rasband // URL : http:\\imagej.nih.gov/ij (date of treatment 15.08.2014).
11. Kim H.W. Intramedullary fixation and bone grafting for congenital pseudarthrosis of the tibia / H.W. Kim, S.L. Weinstein // Clin. Orthop. Relat. Res. – 2002. – Vol. 405. – P. 250−257.
12. Paley D. Congenital pseudarthrosis of the tibia : combined pharmacologic and surgical treatment using biphosphonate intravenous infusion and bone morphogenic protein with periosteal and cancellous autogenous bone grafting, tibio-fibular cross union, intramedullary rodding and external fixation // Bone Grafting / ed. by A. Zorzi. – [S.L.] : In-Tech, 2012. – Chap. 6. – P. 91-106.