**УДК 616.147.3-007.64-092**

**Шанаев И.Н.**

# СОВРЕМЕННЫЕ ТЕОРИИ КЛАПАННОЙ НЕДОСТАТОЧНОСТИ ПРИ ВАРИКОЗНОЙ БОЛЕЗНИ

***ГБОУ ВПО Рязанский государственный медицинский университет имени академика И.П. Павлова, г. Рязань***

***Резюме.*** *В статье рассматриваются теории лейкоцитарной агрессии, эндотелиальной дисфункции, дисплазии соединительной ткани, нейротрофическая как причины формирования клапанной недостаточности вен нижних конечностей при варикозной болезни. Анализируется роль анатомического фактора, как предрасполагающего. Описываются этапы вовлечения вен нижних конечностей в патологический процесс. Приводятся данные о морфологических изменениях в венозной стенке при варикозной болезни.*

***Ключевые слова:*** *лейкоцитарная агрессия, эндотелиальная дисфункция, дисплазия соединительной ткани, варикозная болезнь.*

***Shanaev I.N.***

***MODERN THEORIES OF VALVULAR INCOMPETENCY IN THE LOWERLIMB VARICOSE DISEASE.***

***Summary.*** *The article considers the theories of leukocyte aggression, endothelial dysfunction, connective tissue dysplasia and neurotrophy as the causes of venous valvular incompetency in the lower limb varicose disease. Predisposing anatomical factors are also considered. The stages of the involvement of veins of the lower extremities in the pathological process are described. The data concerning morphological changes in the venous wall in varicose disease is provided.*

***Key words:*** *leukocyte aggression, endothelial dysfunction, connective tissue dysplasia, primary varicosis.*

**Введение.** В норме венозный отток из нижних конечностей затруднен, по сравнению с другими участками тела, т.к. крови приходится преодолевать не только сосудистое сопротивление, но и силу тяжести. Поэтому одним из важнейших факторов, способствующих нормальному оттоку, является работа клапанного аппарата. Клапанный аппарат является производным интимы венозной стенки и представляет собой комплексное образование, в составе которого различают створки, валик , стенки клапанного синуса.

Клапаны вен нижних конечностей двустворчатые [36]. Хотя могут встречаться одно- и трехстворчатые, но они не являются функционально полноценными. Створка клапана является важнейшим функциональным элементом всего комплекса. В каждой створке выделяют две стропы (или рожки – боковые части створки) [3], куполообразующую часть и тонкую, эластичную, серповидную часть клапанной створки, образующую его свободный край [17]. Основу створки образуют пластины из коллагеновых волокон, которые формируют перекрещивающуюся решётку, а по краям сливающиеся створки формируют плотный фиброзный тяж (стропы). Благодаря этому вся створка в целом, особенно её край, способна выдержать большое давление крови и одновременно сохранять высокую подвижность. В области клапанных строп коллагеновые волокна переходят в строму венозной стенки, вплетаясь в коллагеновый каркас средней оболочки. В створке клапана имеется хорошо выраженная сеть эластических волокон, переходящая во внутреннюю эластическую мембрану венозной стенки. Она расположена на обращённой в сторону просвета сосуда стороне, поэтому за счёт упругости, эластики и ассиметричности её положения, створка как бы стремится к закрытию, противодействуя силе потока, открывающего клапан [24]. Створки располагаются относительно друг друга под острым углом (менее 70 градусов). В мелких венах межстворчатый угол меньше, в крупных – больше. Межстворчатый угол состоит из 2 углов наклона противоположных створок к продольный оси клапана, проходящей через середину створчатой ще-

ли. Углы наклона противоположных створок в клапане всегда равны, в том числе в клапанах с равновеликими парусами. Одинаковый наклон створок к продольной оси сохраняется даже при изгибе осевой линии. Равнонаклонное положение створок позволяет сохранить осевое направление кровяного потока. Свободные края створок венозного клапана, обращенные друг к другу и фиксированные в области комиссуральных возвышений, образуют межстворчатую щель, которая имеет вид «кошачьего зрачка» [17]. Створки не содержат никаких сосудов, питательные вещества проходят только через эндотелий сосудов. [3].

Клапанные валики считаются местом прикрепления створок [3]. Клапанные валики расположены в синусах по внутренней стороне от прикреплённого края створок клапана. Часть гладкомышечных волокон в валике переходит в край створки. Ход клапанного валика в точности повторяет форму прикреплённого края соответствующей створки. Пучки мышечных волокон, расположенных в валике, не имеют прямого отношения к движению створки, положение которой целиком определяется гемодинамическими условиями потока. Однако их сократительная активность зависит от величины диаметра сосуда в области клапана, а это, в свою очередь, влияет на местные гемодинамические показатели [24]. Как правило, в венозном клапане имеется 2 синуса, которые вместе образуют ампулу клапанного устройства. Синусы практически не содержат мышечных волокон, их стенки сравнительно более эластичны и легко растягиваются. Развитые синусы являются простым и эффективным устройством, использующим давление крови в ампуле клапана для закрытия створок. Функцию выполняют пассивно. Глубина синусов обеспечивает быстроту изменения характера потока – пульсирующий или непрерывный [24]. В синусах глубоких вен имеются участки отсутствия сосудов: так, в бедренной вене большая часть синуса бывает аваскулярной. В подкожных венах стенка синусов, как правило, хорошо васкуляризирована [3].

Согласно Gottlob и May, характер распределения клапанов в венозной системе нижних конечностей неоднороден [43]. В общей подвздошной вене иногда, как исключение, находят 1 клапан – одностворчатый в виде шпоры. Внутренняя подвздошная вена – без клапанов. В наружной клапаны находят в 35 % случаев, причем в правой в 3 раза чаще, чем в левой. Общее количество клапанов в бедренной вене до 7, наиболее постоянные: первый – выше сафенофеморального соустья, второй – ниже соединения бедренной вены и глубокой вены бедра. В подколенной вене находят от 1 до 3 клапанов. Берцовые вены могут содержать 8 - 11 и более клапанов. Поверхностные вены: большая подкожная вена – от 7 до 13 клапанов, наиболее постоянные у сафенофеморального соустья и на 2 поперечных пальца ниже первого клапана; малая подкожная вена содержит 6 – 8 клапанов. Перфорантные вены – все имеют клапаны, от 1 до 5 ( среднее количество 2), клапаны располагаются субфасциально.

Согласно П.Г. Швальбу и Ю.И. Ухову, главная задача клапанов – регуляция направленности кровотока [24]:

- В спокойной горизонтальной позиции клапаны не играют роли в венозном оттоке.
- В спокойной вертикальной позиции в венах нижних конечностей происходит непрерывный ток крови и клапаны постоянно открыты.
- Клапаны закрываются только тогда, когда имеется тенденция к ретроградному кровотоку.

В то же время, Н.Г.Кругляков, наблюдая за кровотоком в различных венах животных, делает вывод, что кроме регуляции направленности кровотока, клапаны имеют значение, как приспособления, задерживающие движения крови к сердцу [6]. Интересно, что еще в 1603 г. И. Фабриций предполагал, что это необходимо для того, чтобы ткани успевали получать питательные вещества из крови [17].

F.Lurie [38, 48], изучая работу клапанов в бедренной вене и большой подкожной вене на здоровых добровольцев с помощью УЗИ, период между двумя последовательными закрытиями клапанами («цикл клапан») условно разделил на 4 стадии:

1. Начальная стадия. Створки из закрытого положения двигаются к стенке синуса (0,3 с.)
2. Стадия равновесия. Дойдя до определённой точки, створки перестают открываться и входят в стадию равновесия. Серповидная часть створки подвергается колебаниям, подобно

флагу на ветру. Клапан максимально открыт в этой стадии, но при этом не прижат к стенке синуса. Образуя щелевидный просвет, клапан ускоряет проксимально направленный поток. Этот поток частично рассеивается при взаимодействии с более медленными и вышележащими слоями крови и направляется в синусы, формируя вихрь по стенке синуса и «париетальной» стороне створки. Когда давление на «париетальную» и «висцеральную» стороны створок находится в равновесии, клапан остаётся открытым. Равновесие очень непрочно и очень чувствительно к изменению в вихревом и осевом потоках.

3. Стадия закрытия. Скорость осевого потока может увеличиться, например, при движении. При этом повышается давление в вихревом потоке и створки синхронно двигаются навстречу друг другу (0,4 с).
4. Створки закрыты. Закрываясь, клапаны прерывают непрерывный поток, преобразуют его в пульсирующий, который обеспечивает адекватное кислородонасыщение синусов и створок.

Продолжительность цикла клапана зависит от положения тела. В вертикальной позиции она составляет 2,9-3,2 секунд, в горизонтальной – 1,7-1,8 секунд. На ритм влияют работа сердца, лёгких. Сокращение мышц укорачивает последнюю стадию.

F.Lurie утверждает, что в физиологических условиях венозный клапан, создавая локальный поток , увеличивает поставку насыщенной кислородом крови в синусы вен. При варикозной болезни имеет место нарушение оттока и избыточное скопление крови вследствие нарушения вязко-эластических свойств венозной стенки [24]. Это изменяет насыщенность синусов кислородом, потенциально ведя к формированию тромбов, становясь причиной несостоятельности клапанов.

Однако наиболее частой причиной несостоятельности клапанов является перегрузка избыточным объемом крови. Г.А. Баранов с соавт. считают, что механизмом, запускающим авальвуляцию сосуда, является механическое расширение его стенки [2]. Длительное механическое расширение ведёт к недостаточности клапанного аппарата (провисанию, перфорации, разрыву створок). А.Т. Лидский также отмечает, что не следует рассматривать раздельно недостаточность клапанов и слабость венозной стенки [8].

Согласно И.В. Червякову, варикозная болезнь вен нижних конечностей начинается с сафенофеморального соустья и очень редко – с коммуникантных вен [21, 22]. Работы отечественных и зарубежных авторов это подтверждают [45, 12]. N. Labropoulos и М.П. Потапов сходятся в следующем:

1. Наиболее типичными для варикозной болезни являются несостоятельность сафенофеморального соустья и стволовой рефлюкс по большой подкожной вене. В 50,3% имеет место исключительно стволовой рефлюкс.
2. Горизонтальный рефлюкс при варикозной болезни в системе большой подкожной вене выявляется у каждого второго пациента по мере нарастания патологической венозной емкости и характеризуется в подавляющем большинстве случаев некомпетентностью одной или двух перфорантных вен.

М.Ш.Вахитов и соавт. [14], считают, что важную роль в развитии варикозного расширения вен нижних конечностей играет анатомический фактор:

1. Большое количество притоков вен.
2. Слабое мышечное окружение вен.
3. Магистральный или сетевидный тип строения вен.

Область сафенофеморального соустья, согласно топографо-анатомическим данным, имеет следующую характеристику: верхняя треть бедра (бедренный треугольник) – это место локализации общебедренной вены, образующейся за счет слияния поверхностной и глубокой бедренной вены, и впадения в нее большой подкожной вены и ее притоков.

Паховая связка и мышцы – m.sartorius (снаружи) и m.adductor longus (изнутри) образуют бедренный треугольник, вершина которого, находится в месте пересечения этих мышц, отстоит от паховой связки в среднем на 15 см. книзу. Выполнен треугольник жировой клетчаткой. Под поверхностным листиком широкой фасции в пределах бедренного треугольника

находятся окруженные влагалищем большие бедренные сосуды – а.и v. femoralis. Они лежат в углублении, которое образуют мышцы дна бедренного треугольника – iliopsoas (снаружи) и pectineus ( снутри ), покрытые глубоким листком широкой фасции. Бедренная вена (v. femoralis) – наиболее крупная из глубоких вен, представляет собой продолжение подколенной вены(v. poplitea). В верхней трети бедра в нее впадает глубокая вена бедра. Большая подкожная вена ноги (v. saphena magna) проходит в жировых отложениях медиальной поверхности бедра. В бедренном треугольнике вена проникает под широкую фасцию бедра через подкожную щель (hiatus saphenus) и впадает в бедренную вену (v. femoralis). Притоки большой подкожной вены ноги на бедре – поверхностная надчревная вена (v.epigastrica superficialis), наружные половые вены (vv. pudendae externae) и поверхностная вена, огибающая подвздошную кость (v.circumflexa ilium superficialis), впадающие в нее в пределах бедренного треугольника. Это довольно крупные притоки осуществляющие оттоки крови от наружных половых органов, передней брюшной стенки, кожи и подкожной клетчатки ягодичной области. Кроме того, возможно наличие менее постоянных притоков: заднемедиальная вена, или добавочная медиальная подкожная вена (v. saphena accessoria medialis); переднелатеральная вена или добавочная латеральная подкожная вена(v. saphena accessoria lateralis), осуществляющих отток крови от задней и передней поверхностей бедра.

Расположение глубоких вен бедра между периодически сокращающимися мышцами способствует их периодическому опорожнению, а наличие в них клапанов обеспечивает ток крови в направлении сердца вопреки гидростатическому давлению. Кроме того, имеется связь фасциального влагалища бедренных сосудов с суставной капсулой тазобедренного сустава. У новорожденного влагалище сосудов и капсула сустава непосредственно сращены на значительном протяжении. С увеличением объема мышц эта связь, обуславливающая влияние движений в тазобедренном суставе на кровоток в сосудах нижней конечности, осуществляется посредством фасциального отрога. Этот отрог от общего фасциального влагалища бедренных сосудов идет к капсуле тазобедренного сустава и участвует в образовании переднего фасциального узла. Движение в тазобедренном суставе способствует опорожнению зоны сафенофеморального соустья. Клапаны венозных анастомозов между глубокими и поверхностными венами препятствуют в норме выходу крови из глубоких вен в большую подкожную вену ноги. При функциональной нагрузке запредельное увеличение объема крови в глубоких венах приводит к эктазии последних, развитию клапанной недостаточности и сбросу крови в поверхностную венозную сеть через коммуникации между глубокими и поверхностными венами. Однако конкретных исследований по изменению в коммуникационных венах не проводилось. Малоподвижная работа может привести к венозному застою и расширению большой подкожной вены ноги, вследствие чего нарушается работа клапанов и становится возможным ретроградный кровоток по большой подкожной вене ноги. М.Ш. Вахитовым также были установлены дополнительные участки сосудистого русла нижних конечностей, которые следует рассматривать как зоны повышенного риска [14]:

а) проксимальный отдел подколенной вены – слияние магистральных вен голени, впадение малой подкожной вены и вен икроножной мышцы;

Согласно топографо-анатомическим данным в подколенной ямке располагается место соединения подколенной вены и малой подкожной вены. Подколенная вена – это короткий ствол, образованный слиянием глубоких вен голени на 3-8 см ниже головки малоберцовой кости. На своем протяжении, кроме малой подкожной вены, она принимает парные вены коленного сустава, вены икроножной мышцы. Подколенная вена проходит в подколенной ямке с подколенной артерией в общем фасциальном влагалище. На всем протяжении их общее влагалище связано с окружающими фасциальными образованиями. На протяжении от нижнего отверстия приводящего канала (на 4-5 см выше медиального мыщелка бедра) до наружного края полуперепончатой мышцы фасциальное влагалище подколенных сосудов сращено с футлярами полуперепончатой мышцы и медиальной широкой мышцы бедра, между которыми и лежит этот отдел. Также имеется связь с футляром перепончатой мышцы и рыхлым футляром медиальной головки икроножной мышцы.

На уровне коленного сустава влагалище многочисленными тяжами связано с косой подколенной связкой и с капсулой коленного сустава (задним верхним заворотом его сумки). Подколенная ямка выполнена жировой клетчаткой и на двух верхних уровнях сосуды лишены плотного мышечного окружения. На уровне нижней половины подколенной ямки, сосуды располагаются между головками икроножных мышц, причем фасциальный покров сосудистого пучка срастается с фасциальным футляром мышц. Именно на этом отрезке содержится в 2 раза больше венозных клапанов, чем в проксимальном [3].

Установлено, что сгибание колена под углом 90 градусов как и полное разгибание приводит к изменению геометрии подколенной вены, что вызывает затруднение оттока крови [25,51]. В тоже время движения в коленном суставе способствуют присасыванию крови.

б) средняя и верхняя треть голени. Верхняя треть голени – место впадения прямых перфорантов Бойда и Шермана в заднебольшеберцовые вены. Средняя треть голени – место слияния малоберцовых и заднебольшеберцовых вен и локализации дополнительных стволов суральных вен.

Суральные вены имеют необычайно большой диаметр 1,5 – 2 см и располагаются в икроножной и камбаловидной мышцах. Однако основная локализация – в толще камбаловидной мышцы. В их строении можно выделить внутримышечные участки и внемышечные участки. Они имеют связь как с поверхностными, так и с глубокими венами. Согласно П.Г. Швальбу и Ю.И. Ухову [24], внутримышечные вены камбаловидной мышцы образуют три основных коллектора: центральный, медиальный и латеральный. В 67 % они развиты равномерно. В коллекторы камбаловидной мышцы дренируются преимущественно сосуды системы большой подкожной вены, а в синусы икроножной – системы малой подкожной вены. Начинают формироваться коллекторы путём слияния мелких ветвей в нижней трети мышцы. В.А. Лазаренко и соавт. [7] приводят данные, что в норме внутримышечные вены имеют конический тип строения, диаметр их не превышает 5 мм. Однако часто диаметр на уровне дистальной части вен превышает диаметр проксимальной части, данное состояние обозначается как синусоподобное расширение вен [24]. Характерно, что у парных вен такое расширение возникает только в одной из них, только в отдельных случаях диффузное расширение в равной степени затрагивает оба сосуда. Авторы выделяют три степени расширения вен: до 6мм в диаметре, до 9 мм и до 14 мм. Макроскопическое исследование внутримышечных сосудистых пучков позволило установить, что диаметр внутримышечных вен значительно превышает диаметр артерий, т.е. веноартериальный коэффициент всегда бывает большим, хотя пределы колебаний в каждом наблюдении различны. Если в задних большеберцовых сосудах коэффициент составляет 1,5-2 (к диаметру одной вены), то интрамуральных сосудах, вплоть до мелких межпучковых, он не бывает меньше 4. Крупные и мелкие вены часто имеют звездчатую форму, что свидетельствует об их потенциальной емкости. При синусном расширении и, особенно, при тромбозе, позволяющем наблюдать диаметр вен при максимальном заполнений просвета, веноартериальный коэффициент достигает 10-20.

Преобладающим структурным компонентом тонкой стенки внутримышечных вен являются коллагеновые волокна, которые даже в среднем слое пронизывает спиральные тонкие пучки гладкой мускулатур, в надклапанных зонах мускулатура вообще отсутствует. Эластические волокна больше развиты в адвентиции. Коллагеновые волокна адвентиции образуют трехмерную сеть: они идут из соединительных прослоек мышцы и постепенно углубляются в стенку вены, образуя спираль с острым углом к продольной оси сосуда. Такая ориентация волокон предопределяет возможность значительного расширения вены. На самом различном уровне внутримышечных вен, включая пучковые вены, определяются многочисленные клапаны. В местах перехода синусообразно расширенной части ствола в равномерную обычно всегда имеется клапан. Таким образом, суральные внутримышечные вены, будучи тонкостенными, парными при наличии высокого веноартериального коэффициента, обладают большой емкостью. Это в значительной мере объясняет причины динамического депонирования крови в верхней половине голени.

Внемышечные участки представлены парными vv. gastrocnemius и непарной v. soleus, дренирующимися в подколенную вену синусы икроножной и камбаловидной мышц, соответственно. Медиальная, латеральная икроножные вены выходят из одноименных головок m. gastrocnemius и впадают либо общим устьем, либо раздельно в подколенную вену на уровне суставной щели. Протяженность лежащего вне мышц отрезка икроножных вен не более 1-4 см. Икроножные вены могут впадать раздельно или общем устьем в подколенную вену на уровне суставной щели, формируя острый угол. V. soleus впадает в подколенную вену самостоятельно, проксимальнее устья икроножных вен, или сливается с последним [19]. Кроме того, имеются внемышечные участки в дистальной части мышц, имеющие связь с дистальными отделами заднебольшеберцовых вен. Физиологический смысл суральных вен – в создании дополнительного пути кровотока из дистальных отделов голени в проксимальные через толщу мышц.

Перфоранты Бойда и Шермана являются довольно крупными сосудами (до 3мм в диаметре), напрямую связывающие большую подкожную вену в верхней трети голени и заднебольшеберцовые вены.

Интересно, что, по данным В.Н. Ванкова [3], 60 % клапанов в магистральных венах голени концентрируются в дистальной части, в проксимальной – только 40% .

Несостоятельность сафенофеморального или сафенопоплитеального соустья ведет к депонированию избыточного объема крови в поверхностных венах и, как следствие, к резкому увеличению кровотока по перфорантным венам в глубокие вены. Анализ результатов рентгеноконтрастного исследования глубоких вен нижних конечностей 378 больных варикозной болезнью, проведенный М.Ш. Вахитовым и соавт. [14], свидетельствуют о выраженных его изменениях, начинающихся уже в ранние сроки заболевания. Рентгеноконтрастная флебография показала, что на всех стадиях хронической венозной недостаточности (ХВН) наблюдается увеличение калибра глубоких вен нижних конечностей на всем их протяжении. При этом отмечена прямая зависимость калибра сосудов от длительности заболевания, а наибольшие их изменения наблюдались при длительности варикозной болезни более 20 лет. Наряду с тенденцией к общему увеличению калибра, на рентгенограммах выявлены сегменты глубоких вен, наиболее подверженные патологическим изменениям. Такими участками, в первую очередь, являлись вены голени в области средней и верхней ее трети. Кроме того, наблюдалась эктазия подколенной и общей бедренной вен. Отмечалось, что выраженность эктазии на разных уровнях конечностей (голень, бедро) была не одинаковой. В 30,9 % наблюдалась более выраженная эктазии вен голени с минимальным увеличением диаметра бедренной вены. На 29,1 % рентгенограммах наблюдалось увеличение калибра, как вен голени, так и бедра. Однако глубокие вены не имеют необходимого резерва для компенсации гиперволемии. Диаметр просвета бедренной вены составляет 8-10 мм, а заднебольшеберцовых вен – всего 3-4 мм. В этих условиях мышечно-венозный помпе голени будет отводиться главная компенсаторная функция. Внутримышечные коллекторы становятся крупным депо крови. При этом у больных хронической венозной недостаточность II ст. они расширяются и принимают веретенообразную форму. При хронической венозной недостаточности III ст. они еще больше расширяются и принимают баллонообразную форму [7] . Депонирование крови ведет к низкоэффективной работе венозной помпы и недостаточному дренированию крови из магистральных вен. При ее полной дисфункции в патологический процесс вовлекаются надлодыжечные перфоранты [24].

Согласно И. В. Червякову и А.Н. Веденскому, длительный патологический кровоток может привести к морфологическим изменениям в стенке вены [22, 4]. Однако изменения могу произойти и по другим причинам, в том числе и по генетически детерминированным [26, 44, 49]. По данным, встречающимся в современной литературе, этот фактор является одним из главных [11, 23, 37, 44].

По гистологическому строению вены нижних конечностей относятся к группе с преимущественным развитием циркулярного мышечного слоя в меди [3]. Продольные мышечные слои являются более или менее постоянными. Это внутренний продольный мыщечный

слой, который считают интимальным, и наружный продольный мышечный слой, состоящий из продольных мышечных пучков, относящихся к адвентиции. Сильное развитие циркулярного слоя и внутреннего продольного объясняется тем, что венозная стенка уравновешивает давление идущее из просвета вены. Гладкомышечные клетки в содружестве с эластическими волокнами обеспечивают эффект сокращения при пассивном растяжении сосуда кровью. Коллагеновые волокна предупреждают возможность разрушения миоцитов при перерастяжении. Комплексы миоцит – эластические – коллагеновые волокна являются основным опорно-сократительным компонентом стенки вены.

Главным признаком варикозной болезни вен нижних конечностей является деформация венозных стволов. В основе лежит последовательное замещение сократительных структур грубоволокнистой тканью. То, что патологии подвергаются поверхностные вены, отмечено в работах ряда российских и зарубежных авторов [27, 34, 40, 53]. Однако изменения происходят и в глубоких венах [16, 24, 39, 41, 50]. Изменения затрагивают все слои венозной стенки, но особенно важны во внутренней и средней оболочках. Патологические изменения в интиме непосредственно отражаются на клапанном аппарате, как производном интимы. В средней оболочке сосредоточены основные опорные компоненты стенки вены.

В работе С.А. Сушкова сравнительному анализу подверглись участки задне большеберцовых вен, изъятых у больных с варикозной болезнью при операциях резекции и окклюзии заднебольшеберцовых вен [16]. Анализировались факторы, способствующие формированию морфологических изменений. Общее количество больных составило: 86 женщин, 40 мужчин, возраст от 21 до 75 лет. Длительность заболевания в среднем 13 лет. Класс клинических проявлений : С2 – 7 (5,6 %), С3 – 46 (36,5 %), С4 – 53 (42,1 %), С5 – 9 (7,1 %), С6 –11 (8,7 %). Больные были разделены на две группы с клапанной недостаточностью глубоких вен (106) и без клапанной недостаточности (20). В результате гистологического исследования стенок заднебольшеберцовых вен выделили 4 типа изменений: явления гипертрофии, склероза, диффузного склероза, атрофии.

П.Г. Швальб и Ю.И. Ухов подробно описали эти процессы в своей работе [24]. Первоначально процесс склероза охватывает преимущественно соединительнотканные прослойки, формирующие коллагеновый каркас стенки вены, происходит «утолщение» коллагенового каркаса. При этом отмечается гипертрофия эластической оболочки в области внутренней мембраны и гипертрофия мышечных клеток. *Гистологически – преобладание в венозной стенке гипертрофии.*

Вторая стадия – склеротическое поражение мышечных пучков. Происходит врастание коллагенового материала между мышечными волокнами. Мышечные волокна ещё более гипертрофируются. Внутренняя эластическая мембрана утолщается, увеличивается число наружных эластических мембран за счёт крупных эластических волокон переходящих в адвентицию. Тонкие спирали эластических волокон, локализующиеся внутримышечных пучков истончаются. *Гистологически – на фоне сохраняющейся гипертрофии явления склероза.*

Третья стадия – диффузный склероз с атрофией эластики и гладкомышечных клеток. Атрофируется вся сеть продольных эластических волокон толщи медии, затем атрофируются внутренние эластические мембраны и в последнюю – наружные. *На фоне склероза, начальные явления атрофии.*

Четвертая стадия. Процесс атрофии внутренней и наружных оболочек идёт своеобразно – вместо обычных эластических структур на их месте возникают скопления набухших, перекрученных волокон в беспорядочной ориентации. Медиа при этом утрачивает обычные черты: от интимы до адвентиции располагается плотная волокнистая соединительная ткань, в которой неоднородно распределены остатки атрофичной мышечной ткани. *Гистологически – выраженная атрофия.*

Клапанный аппарат поверхностных и глубоких вен имеет отличия в строении. Так, по данным В.Н. Ванкова, синусы поверхностных вен содержат мышечные элементы [3] . По данным П.В. Трушкова, функция поверхностных вен будет нарушаться уже на стадии гипертрофии [17]. Синусы теряют эластичность за счет гипертрофии продольной мускулатуры,

как следствие створки теряют приспособления натяжения и расслабления, а затем разрушаются. У глубоких вен увеличение межстворчатой щели является результатом атрофии продольной мускулатуры участка венозной стенки между двумя створками.

По данным П.Г. Швальба и Ю. И. Ухова, при поражении клапанного аппарата в одних случаях происходит укорочение створок за счёт фиброза их краевых отделов с образованием краевого утолщения в виде валика [24]. По мере прогрессирования процесса краевой валик становится толще, а площадь створки меньше. В тоже время рубцовый склероз может начаться с основания клапана – клапанного валика. Клапаны становятся несостоятельными только в стадии диффузного склероза.

У больных с клапанной недостаточностью глубоких вен преобладали морфологические изменения в виде диффузного склероза и атрофии. С.А. Сушков и соавт. приходят к выводу, что уменьшение содержания гладкомышечных клеток в стенки вены ведет к нарушению упруго-эластических свойств ее, а увеличение коллагена придает ей свойство ригидности и жесткости [16]. П.Г. Швальб и Ю.И. Ухов также считают, что в процессе флебосклероза происходит утрата вязко-эластических свойств венозной стенки, что ведет к повышению венозного сопротивлению, а утрата клапанов ведет к потере направленности кровотока при движении [24].

Факторами, оказывающими существенное влияние на снижение содержания мышечных волокон, являются: 1) степень ретроградного кровотока в подколенной вене и заднебольшеберцовых венах; 2) длительность течения варикозной болезни (более 20 лет); 3) содержание мышечных волокон ниже у лиц занимающихся физическим трудом. Зависимости между повышением содержания коллагеновых волокон и длительностью заболевания, характером трудовой деятельности, степенью ретроградного кровотока в подколенной и заднебольшеберцовых венах не обнаружено. С.А. Сушков предполагает, что на повышение содержания коллагена может повлиять особенность его метаболизма.

По данным П.Г. Швальба, Ю. И. Ухова [24], в процессе варикозной трансформации вен происходит не только количественное увеличение коллагена, но и его качественное изменение. По мере утолщения коллагеновых пучков их волокнистое строение постепенно перестает различаться. Пучки приобретают способность к резкому усилению фуксинофилии и к окрашиваемости анилиновым синим в методах Ван-Гизона и Маллори. Происходит уменьшение количества хондроитинсульфатов А и С, особенно в местах их нормальной высокой активности – во внутренних отделах средней оболочки и в интиме; утолщение коллагеновых пучков, нарастающее усиление ШИК-положительного окрашивания с повышением устойчивости к протеолитическим ферментам и исход в гиалиновую дистрофию. Утолщение происходит за счет усиления связей между пучками коллагена и изменение нормального хода волокон с отклонением их от циркулярной ориентации к радиальной, что связано с укорочением коллагеновых пучков.

Согласно теории дисплазии соединительной ткани [10, 18, 20, 30] под влиянием генетических или экзогенных факторов, происходит изменение содержания коллагена [35], что приводит к уменьшению прочности соединительной ткани в органах и тканях, в том числе венозной стенки. В результате появляются участки эктазий стенки и аневризмы. В развитии дисплазии соединительной ткани ведущее значение имеют мутации генов, кодирующих синтез и пространственную организацию коллагена, ответственных за формирование компонентов матрикса, а также ферментов, принимающих участие в процессах фибриллогенеза [32, 37, 42, 47]. Диспластические изменения могут быть обусловлены и воздействием экзогенных факторов: неблагоприятной экологической обстановкой, неадекватным питанием и стрессами. Имеются сведения о роли в формировании дисплазии соединительной ткани нарушения магниевого обмена в организме, дефицита витамина С [33]. Существенное влияние на изменение содержания коллагена оказывают эстрагены и глюкокортикоиды [5].

Сторонники нейротрофической теории Р.П. Аскерханов, Д.Г. Мамамтавришвили [1, 9] придают первостепенное значение поражению нервного аппарата вен в результате инфекции и интоксикации. Нарушение иннервации ведет к снижению венозного тонуса или его

повышению, по данным П.В. Трушкова [17], а затем к дегенеративным изменениям мышечно- эластических элементов стенки сосуда и появлению варикознорасширенных вен. Однако П.Г. Швальб и Ю. И. Ухов приводят следующие данные: даже полное выключение всей гладкой мускулатуры стенки с одновременным действием внутреннего давления не вызывают такой деформации сосуда, какая бывает при истинном варикозе. Этому препятствует нормальная организация коллагенового каркаса, являющегося «мягким скелетом» сосуда, который в подобных условиях принимает на себя основную нагрузку [24].

В последнее время разрабатывается теория лейкоцитарной агрессии [28, 52], согласно которой нарушение венозного оттока запускает воспаление, следствием которого может стать поражение клапана, вплоть до его полного исчезновения. В течении воспалительного процесса огромная роль принадлежит эндотелиальным клеткам, которые в норме выполняют функцию защиты сосудистой стенки, поддерживая состояние физиологического равновесия. Агрессия со стороны гемодинамических параметров приводит к тому, что клетки теряют свои защитные свойства. Гемодинамические параметры, в первую очередь перегрузка объемом, может провоцировать гипоксию венозной стенки за счет сдавления vasa vasorum, проходящих в медии и адвентиции, что способствует дифференцировке гладкомышечных клеток и активации фибробластов. Второй механизм связан с замедлением циркуляции крови, в частности под створками клапанов и снижения парциального давления кислорода. Это ведет к высвобождению цитокинов, факторов роста и экспрессии молекул адгезии. Исследования J. Bergan показали, что эндотелий венозного клапана обладает большими адгезивными свойствами по отношению к лейкоцитам за счет повышенного содержания на его поверхности иммуноглобулина ICAM-1 [29]. После адгезии и миграции воспалительных клеток через эндотелий происходит цепь реакций перестройки венозной стенки. Автор приводит данные, что у больных варикозной болезнью моноциты и макрофаги инфильтрируют створки клапанов и стенки вен. В контрольной группе здоровых пациентов этого не наблюдалось. Инфильтрация в большей степени проявлялась в клапанном синусе и проксимальной части венозной стенки, чем в дистальных частях клапанных створок и венозной стенки. На основании этих данных автор делает вывод, что воспаление и последующие изменения в венозных стенках и клапанах являются главной причиной повреждения клапанов и патологических изменений (растяжение, надрывы, истончение).

Однако П.Г.Швальб и соавт. [11, 24] в результате исследования крови из кубитальной вены и варикозной вены в зоне трофических изменений у больных с варикозной болезнью, а также гистологических исследований стенки вен и клапанов приходят к выводу, что достоверных данных, свидетельствующих о лейкоцитарной инфильтрации стенки вен и клапанов в процессе варикозной трансформации не было получено. Не подтвердились также данные об избыточной лейкоцитарной насыщенности при топографической лейкограмме.

Важным моментом теории лейкоцитарной агрессии отводится дисфункции эндотелия (ЭД) [31]. При этом происходит десквамация эндотелия и уровень эндотелемии определяемой по данным числа циркулирующих эндотелиальных клеток (ЦЭК) в периферической крови может использоваться как маркер эндотелиальной дисфункции у больных с варикозной болезнью[15]. Авторы приводят данные, что превышение ЦЭК свыше $6*10^4$ в 1 мл крови следует считать достоверным проявлением повреждения эндотелия, а по степени выраженности эндотелемии можно судить об активности процессов варикозной трансформации вен. Эндотелиальная дисфункция у больных варикозной болезнью была значительно более выражена при начальных стадиях заболевания. В случаях декомпенсированных форм варикозной болезни уровень ЦЭК повышался в периоды прогрессирования варикозной трансформации вен. Наличие трофических расстройств кожи и мягких тканей голени не ассоциировалось с повышенной эндотелемией. Примечательно, что при морфогистологических исследования удаляемых во время операции варикозных вен у больных с декомпенсированными формами варикозной болезни на фоне выраженных склеротических изменений венозной стенки эндотелиальный слой на протяжении достаточно больших участков отсутствовал. Авторы предполагают, что повреждение и слущивание основной части эндотелия произошло на более

ранних стадиях болезни. Также авторы делают вывод, что патологический процесс в запущенных случаях смещается в сторону нарушения процессов микроциркуляции.

Однако, по мнению П.Г. Швальба и соавт., отсутствие эндотелия на гистологических препаратах варикозно-изменённых вен является артефициальным [11]. Эндотелий просветов сосудов представляет собой непрерывный монослой клеток, основная задача которого – поддержание реологических свойств крови. Субэндотелиальный слой является тромбогенным и, следовательно, его оголение должно вызвать немедленный тромбоз. Авторы считают, что происхождение ЦЭК связано с десквамацией эндотелия vasa vasorum. Во-первых, эндотелий vasa vasorum является наиболее чувствительным к внутренним напряжениям стенки. Во-вторых, существуют данные морфогистологических исследований [23] согласно которым, при С2 классе ХВН (варикозно-измененные вены диаметром более 3 мм.) основные изменения касаются мышечной оболочки и адвентиции (описаны выше). В мелких артериях и венах адвентиции и мышечной оболочки отмечается пролиферация эндотелия и гладкомышечных клеток, в капиллярах – гиперхроматоз и набухание эндотелия, возникают воспалительные продуктивные инфильтраты. Все это – проявление и следствие эндотелиальной дисфункции. А внутренняя оболочка варикозной измененной вены получает питание из просвета сосуда, поэтому находится в более выгодном положении, чем мышечная. Однако с появлением гемодинамического спада могут наступить дистрофические изменения в интиме. Десквамация эндотелия в интрамуральных капиллярах может вызвать нарушение циркуляции без выраженных клинических проявлений, но с прогрессирующими морфологическими изменениями. При классе С3 эндотелиальная дисфункция морфологически определяется уже на уровне капиллярного и посткапиллярного русла. Авторы делают вывод, что эндотелиальная дисфункция играет основную роль в запуске патологических процессов. Однако, как запускается эндотелиальная дисфункция остается еще не понятным.

Анализ современных исследований в изучении варикозной болезни, показал, что пока еще невозможно выстроить хронологическую схему формирования клапанной недостаточности при варикозной болезни, а мозаичная схема будет выглядеть так:

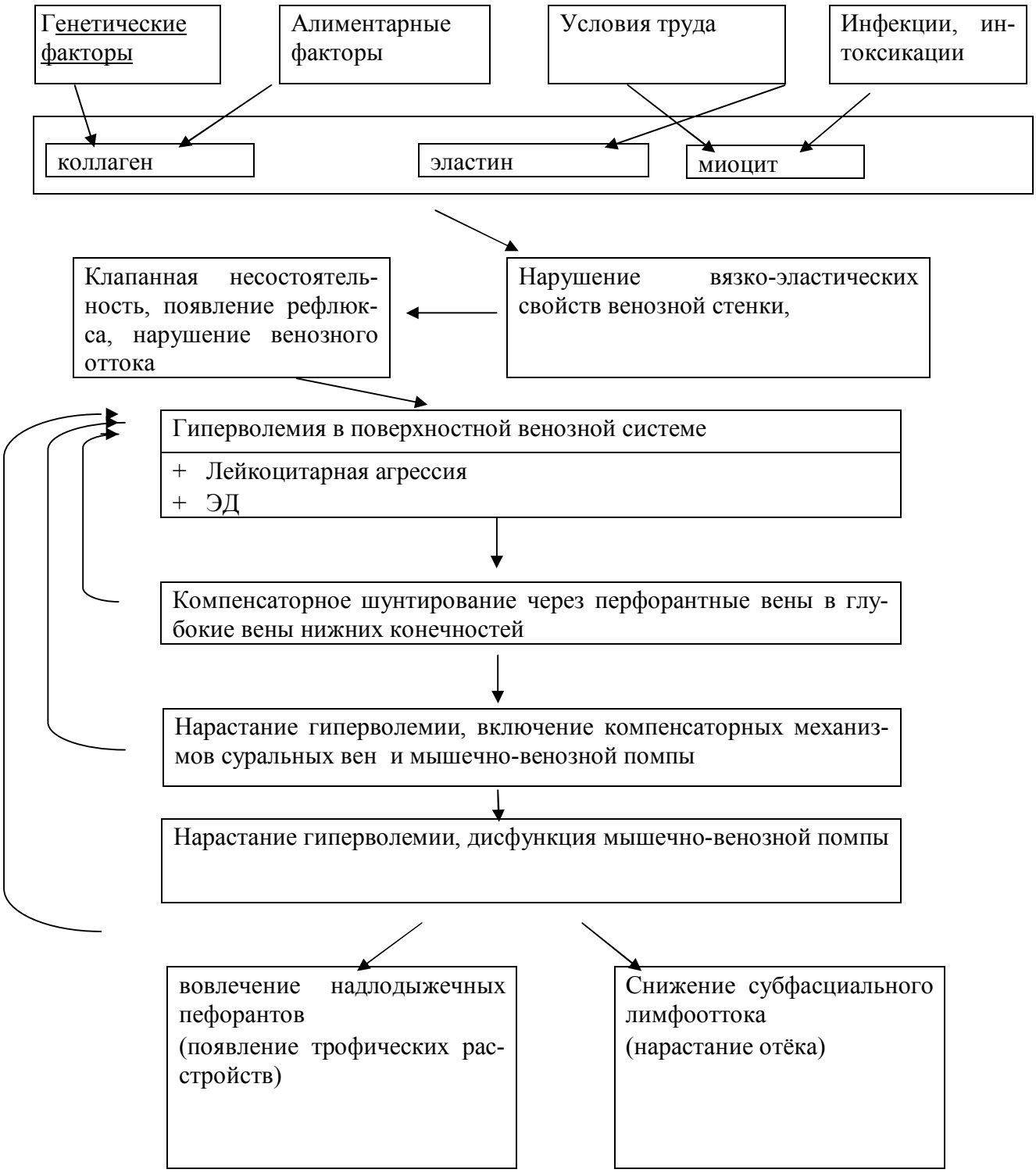


**Литература:**


1. Аскерханов Р.П. Вопросы этиологии и патогенеза варикозного расширения вен нижних конечностей // Флебология. – 2010. – № 4.– С. 45-47.
2. Баранов Г.А. Некоторые аспекты этиопатогенеза и диагностики хронической венозной недостаточности / Баранов Г.А., Дунаев П.Г. –Ярославль, 2003. – 143с.
3. Ванков В.Н. Строение вен/ В.Н. Ванков. – М.: Медицина, 1974. – 200 с.
4. Веденский А.Н. Варикозная болезнь / А.Н.Веденский. – Л.: Медицина,1983. – 250 с.
5. Головской Б.В. Наследственная дисплазия соединительной ткани в практике семейного врача // Российский семейный врач. –2000. – №4. – С.52-57.

6. Кругляков Н.Г. Строение вен и внутривенозных образований шейной области и грудной клетки у непарнокопытных животных: автореф.дис. канд. ветеринарных наук: 16.00.02/ Н.Г. Кругляков – Ашхабад, 1961.- 17с.
7. Лазаренко В.А. Сегментарная венозная гиперволемия как один из основных патогемодинамических факторов развития и прогрессирования хронической венозной недостаточности нижних конечностей у пациентов с варикозной болезнью/ В.А. Лазаренко, А.Б. Санников, Е.Л. Шевелев // Вестник хирургии им. И.И. Грекова. – 2003. – № 3 – С.19-25.
8. Лидский А.Т. Важнейшие заболевания периферических сосудов / А.Т. Лидский. – М: Медгиз, 1958. – 358 с.
9. Мамамтавришвили Д.Г. Болезни вен / Д.Г. Мамамтавришвили. – М: Медгиз, 1964. – 386с.
10. Обоснование комплексного лечения больных-грыженосителей с сердечно-сосудистыми заболеваниями и фенотипическими признаками недифференцированной дисплазии соединительной ткани / С.Ю.Муравьёв [и др.] // Актуальные проблемы медицинской науки и образования: сб. тр. II межрегионой научной конференции – Пенза: ИИЦ ПГУ, 2009. – С. 181-182.
11. Очерки терапевтической флебологии / П.Г. Швальб [и др.] ; под редакцией П.Г. Швальба и Ю.М. Стойко – Рязань, 2011. – 288с.
12. Потапов М.П.Особенности патологического рефлюкса при варикозной болезни нижних конечностей в системе большой подкожной вены / М.П.Потапов, Е.В.Ставер // Флебология. – 2013. – № 1. –С.17-21.
13. Применение венотонического препарата «Детралекс-500» в программе реабилитации пациентов с дисплазией соединительной ткани / Г.И.Нечаева [и др.] // Паллиативная медицина и реабилитация. – 2001. – №1. – С.25-28.
14. Роль анатомического фактора в развитии первичного варикозного расширения вен нижних конечностей / М.Ш.Вахитов [и др.] // Региональное кровообращение и микроциркуляция. – 2005. – № 4. – С.20-24.
15. Стойко Ю.М.Эндотелиальная дисфункция с позиции современной оценки патогенеза варикозной трансформации вен нижних конечностей и возможности её коррекции/ Ю.М.Стойко, В.Г. Гудымович, А.М. Никитина // Приложение к журналу Consilium medicum. Хирургия. – 2012.– №1. – С.3 – 6.
16. Сушков С.А. Сравнительный анализ морфологических изменений в глубоких венах при разных формах варикозной болезни / Сушков С.А. , О.Д. Мяделец // Флебология. – 2012. - № 3. – С.46-51.
17. Трушков П.В. Трактат о венозном клапане / П.В. Трушков. – Киров, 2006. – 120 с.
18. Федосеев А.В. Недифференцированная дисплазия соединительной ткани как один из возможных механизмов образования наружных вентральных грыж / А.В. Федосеев, А.А. Чекушин // Рос. медико-биол. вестн. им. акад. И.П. Павлова. – 2010. – №2. – С.125–130.
19. Флебология./ В.С. Савельев [и др.] ; под ред. В.С. Савельева – М., 2001. – 660с.
20. Цуканов Ю.Т.Варикозная болезнь вен нижних конечностей как следствие дисплазии соединительной ткани / Ю.Т. Цуканов , А.Ю. Цуканов // Ангиология и сосудистая хирургия.– 2004. – Т.10, №2. – С.84 – 89.
21. Червяков И.В. Диагностика недостаточности коммуникантных вен нижних конечностей // Вестник Хирургии им. И.И. Грекова.- 1973. - №8.- С.63-66.
22. Червяков И.В. Варианты поражения вен нижних конечностей при их варикозном расширении // Вестник Хирургии им. И.И. Грекова. – 1977. - №12. –С.49-52.
23. Швальб П.Г. Морфологические основы клинической классификации CEAP и их терапевтическое значение / П.Г. Швальб, А.П. Швальб, А.Е. Качинский // Флебология. - 2012. - № 3 – С.10 – 14.
24. Швальб П.Г. Патология венозного возврата из нижних конечностей / П.Г. Швальб, Ю.И. Ухов . - Рязань 2009. – 152с.

25. A. Levine. Changes in popliteal vein diameter and flow velocity with knee flexion and hyper-extension / A.Levine , J.Huber, D.Huber // Phlebology. – October 2011. – vol. 26, №. 7. – P.307-310.
26. Andrew W.Bradbury. Epidemiology and aetiology of C4-6 disease // Phlebology. – October 2010. – vol. 25, supp.1. – P. 2-8.
27. Aunapuu M. Histopathological changes and expression of adhesion molecules and laminin in varicose veins / M. Aunapuu , A. Arend // Vasa .– 2005. – Vol.34, №3. – P.170-175.
28. Bergan J. Venous Ulcers / J.Bergan. – Elsevier Science, 2007. – P.268.
29. Bergan J. Therapeutic approach to CVH and its complications: Place of Daflon 500 mg. / J. Bergan, G.W. Schmid – Schonbein // Angiology. – 2001. – Vol. 52 supp. 1. – P. 43-47.
30. Burrows N.P. The molecular genetics of the Ehlers-Danlos syndrome // *Clinical* and Experimental *Dermatology*. – 1999. – Vol. 24, №2. – P. 99 – 106.
31. Cai H.. Endothelial dysfunction in cardiovascular diseases / H. Cai. D.G. Harrison // Circulation *Research*.– 2000. –Vol.87, №10. – P.840 – 844.
32. Chronic venous insufficiency: dysregulation of collagen synthesis/ P. Sansilvestri-Morel [et al] // Angiology.– 2003. – Vol. 54, № 1. – P. 613–618.
33. Clinical symptoms of mitral valve prolapse are related to hypomagnesemia and attenuated by magnesium supplementation / B. Lichodziejewska [ et al]// The *American* Journal of *Cardiology*. – 1997. – Vol 79, №6. – P.768 – 772.
34. Clinico- histopathological correlations of venous wall modifications in chronic venous insufficiency / A.Mironiuc [ et al ] // Chirurgia. – 2008. – vol.103, №3. – P.-309-312.
35. Comparison of collagen subtype I and III presence in varicose and non-varicose vein walls/ Z. Haviarova [et al ] // Bratislavské lekárske *listy*.– 2008. –vol.109, №3. – P.102-105.
36. Czarniawska-Gresinska M. The structure of the cusps of valves in the human foetal great saphenous vein./ M. Czarniawska-Gresinska, M. Bruska.// Folia Morphologica .– 2002. – vol.62, № 3. – P. 275 -276.
37. Decreased production of collagen type III in culturedsmooth muscle cells from varicose vein patients is due to a degradation by MMPs: possible implication of MMP-3 / P. Sansilvestri-Morel [et al] // Journal of Vascular Research. –2005. – vol. 42, №5. – P. 388–398.
38. Fedor Lurie. The mechanism of venous valve closure in normal physiologic conditions / Fedor Lurie, Robert L. Kistner, Bo Eklof // *Journal* of Vascular *Surgery*. – 2002. – vol. 35. – P. 713 -717.
39. Fuchs U. Morphologic studies of the conductive veins of the leg in superficial varicose veins / U. Fuchs, O. Petter // Zeitschrift für die *gesamte* experimentelle Medizin. – 1990. – Vol.45, №4. – P.121-123.
40. Janowski K. Changer in the wall of the great saphenous vein at consecutive stages in patients suffering from chronic vein disease of the lower limbs / K. Janowski ,M. Sopinski , M. Topol // Folia Morphologica.– 2007. – vol.66, №3. – P.185-189.
41. Histopatholigy of Veins and venous valves of patients with venous insufficiency syndrome: ultrastructure / T.W. Budd [et al] // Medicine. – 1990. – Vol.21, №3. – P.181-199.
42. Imbalance in the synthesis of collagen type I and collagen type III in smooth muscle cells derived from human varicose veins / P. Sansilvestri-Morel [et al] // Journal of Vascular Research. – 2001. – vol. 38, № 6. – P. 560–568.
43. Gottlob R. Venous Valves. Morphology, Function, Radiology, Surgery. / R. Gottlob , R. May //Springer. Vienna. New York, 1986. – P. 320.
44. Krysa J. Evidence for a genetic role in varicose veins and chronic venous insufficiency/ J. Krysa, G.T. Jones, A.M. van Rij //Phlebology. – 2012. – vol.27, №7. – P.329-335.
45. Labropoulos N. Development of reflux in the perforator veins in limbs with primary venous disease // *Journal* of Vascular *Surgery*. – 2006. –vol.43. – P.558-562.
46. Lim C.S. Pathogenesis of primary varicose veins / C.S.Lim , A.H.Davies // *British Journal* of *Surgery*.– 2009. – vol.96, №11. – P.1231 – 1242.

47. Loeys B.L. Genetic Fibrillinopathies. New insights in molecular diagnosis and clinical management / B.L. Loeys, D.M. Matthys, A.M. De Paepe // Acta Clinica Belgica. – 2002. – Vol.58, №1. – P.233 – 341.
48. Mechanism of venous valve closure and role of the valve in circulation : A new concept / Fedor Lurie [et al] // *Journal* of Vascular *Surgery*. – 2003. –vol. 38. – P. 955 – 961.
49. Risk factors for chronic venous disease/ H.D. Vlajinac [ et al ]// Phlebology. – 2012. – vol.27, №8. – P.416-422.
50. Phlebosclerosis : disorder or disease? / H.J. Leu [ et al ] // Vasa. – 1991. – vol.20, №3. – P.230-236.
51. Popliteal vein compression syndrome: obesity, venous disease and the popliteal connection / R.J.Lane [ et al ] // Phlebology. – 2009. – vol. 24, № 5. – P.201-207.
52. Shinya Takase. Leukocyte activation in patients with venous insufficiency / Shinya Takase, Geert Schmid-Schönbein, John J. Bergan // *Journal* of Vascular *Surgery*.– 1999. – vol.30. – P. 148-156.
53. Wali M.A. Intimal changes in varicose veins: an ultrastructural study / M.A.Wali, R.A Eid // *Journal* of *Smooth Muscle Research.* – 2002. – vol.38, №3. – P. 63-74.