УДК 616.833-00

Попова Т.Е.

ПРЕИМУЩЕСТВЕННО СЕНСОРНАЯ ХРОНИЧЕСКАЯ ВОСПАЛИТЕЛЬНАЯ ДЕМИЕЛИНИЗИРУЮЩАЯ ПОЛИНЕВРОПАТИЯ

ГБОУ ВПО Красноярский государственный медицинский университет им. проф. В.Ф. Войно-Ясенецкого, г. Красноярс

Резюме. *Преимущественно сенсорная хроническая воспалительная демиелинизирующая полиневропатия (ПС–ХВДП) – приобретенное, опосредованное иммунодефицитом, воспалительное заболевание периферической нервной системы. В статье освещены проблемы диагностики заболевания, рассматриваются возможности современных диагностических методов.*
Ключевые слова: *преимущественно сенсорная хроническая воспалительная демиелинизирующая полиневропатия (ПС-ХВДП), диагностика.*

Popova T.E.

SENSORY–PREDOMINANT CHRONIC INFLAMMATORY DEMYELINATING POLYNEUROPATHY

Summary. *Sensory–predominant chronic inflammatory demyelinating polyneuropathy (SP–CIDP) is acquired immune mediated deficiency, an inflammatory disease of peripheral nervous system. The article highlights the problem of diagnosis of the disease, considered the possibilities of modern diagnostic methods.*
Keywords: *sensory–predominant chronic inflammatory demyelinating polyneuropathy (SP-CIDP), diagnostics.*

Хроническая воспалительная демиелинизирующая полиневропатия (ХВДП) встречается как у взрослых, так и у детей. Средний возраст дебюта составляет около 50 лет. Распространенность ХВДП среди взрослых, составляет 1,0−1,9 на 100 тыс. человек [52]. Распространенность ХВДП в целом составляет от 1 до 8-9 на 100 000 чел. Она обычно поражает мужчин в два раза чаще женщин [19, 28, 40, 46, 51, 52, 60].

Преимущественно сенсорная хроническая воспалительная демиелинизирующая полиневропатия (ПС–ХВДП) – приобретенное аутоиммунное заболевание, характеризующееся поражением миелиновой оболочки периферических нервов [9, 21, 27, 33, 34, 60]. Около 20-50% из не диагностированных полиневропатий составляет ПС–ХВДП [24, 47].

ПС–ХВДП относится к ХВДП с атипичными проявлениями наряду с синдромом Льюиса-Самнера, приобретенной дистальной демиелинизирующей сенсорной невропатией (некоторые авторы выделяют ее в отдельную нозологическую форму [54, 60]), фокальными (с вовлечением плечевого или пояснично–крестцового сплетений, или с поражением одного или нескольких периферических нервов верхних или нижних конечностей), чисто моторными и чисто сенсорными формами (включая хроническую иммунную сенсорную полирадикулоневропатию с центральным воздействием на процессы в первичном сенсорном нейроне) [25, 30, 43, 49, 54].

К факторам риска развития ПС–ХВДП относятся вторичные иммунодефицитные состояния, сахарный диабет, нейротропные вирусы [26], среди которых особый вклад вносит инфицированность вирусом Эпштейна-Барр (ВЭБ) [37]. Среди причин ПС–ХВДП у детей в литературе обсуждается также роль интеркуррентных инфекций, вирусных инфекций верхних дыхательных путей, вакцинация, герпетический стоматит, ветряная оспа, различные медицинские манипуляции и т.д. [42]. В патогенезе ПС–ХВДП играют роль клеточные и гуморальные иммунные механизмы, опосредующие атаку неидентифицированных антигенов на миелин и/или шванновские клетки, со временем к процессу демиелинизации присоединяется вторичная аксональная дегенерация периферических нервов [16, 21, 22, 29, 41, 50, 56-58].

Трудности диагностики ПС-ХВДП обусловлены прежде всего тем, что пациенты активно жалобы не предъявляют, но могут наблюдаться у неврологов, терапевтов по поводу крампи, дорсалгий, синдрома хронической усталости и др. [11, 12].

Клиника ПС-ХВДП характеризуется преимущественно чувствительными расстройствами, включая боль, нарушения координации и равновесия (сенситивная атаксия), парестезии (чувство «ползания мурашек», покалывания) и дизестезии (извращенное восприятие боли) на уровне дистальных отделов нижних конечностей с постепенным вовлечением в патологический процесс дистальных отделов верхних конечностей [8, 11, 12, 20, 23, 25, 27, 52, 57, 58]. Для отдельных пациентов характерна болевая дизестезия (извращенное восприятие боли), особенно холодовой боли. Иногда могут возникать боли в спине (дорсалгия), что может быть связано с вовлечением спинномозговых корешков. Сенситивная атаксия (нарушение координации движений и равновесия, проявляющееся в усилении шаткости при закрытых глазах, когда устойчивая ходьба возможна только под контролем зрения) различной степени выраженности обусловлена нарушением глубокой проприоцептивной (суставно-мышечной) чувствительности [31]. Хотя мышечная сила сохранена, при нейрофизиологическом исследовании могут выявляться нарушения проводимости по моторным волокнам периферических нервов [44], а при объективизации осмотра верифицируется двухстороннее симметричное угнетение сухожильных и периостальных рефлексов с нижних конечностей.

При ПС-ХВДП в патологический процесс вовлекаются толстые миелинизированные волокна Aβ типа периферических нервов конечностей, что проявляется нарушением вибрационной чувствительности, а также тонкие слабо миелинизированные волокна, ответственные за температурную чувствительность [38]. Нарушения вибрационной чувствительности преобладают над температурными и болевыми расстройствами, однако для их своевременного выявления необходимо использование камертональной пробы и/или компьютерной паллестезиометрии [1, 4, 5]. Редко выявляется картина спинального стеноза и синдрома конского хвоста [45].

Особое место в клинике занимает ангиодистонический синдром, который характеризуется зябкостью стоп и кистей, локальным дистальным гипергидрозом, мраморностью дистальных отделов нижних и верхних конечностей. В некоторых случаях у пациентов с ПС–ХВДП вегетативная симптоматика может превалировать [2].

В целом, ПС-ХВДП проявляется нарушениями болевой, вибрационной, температурной и проприоцептивной чувствительности, периферическим ангиодистоническим синдромом, но редко диагностируется на начальной стадии развития патологического процесса, что сказывается на отсутствии своевременной патогенетической терапии и неуклонном прогрессировании заболевания [3, 11, 12].

Для диагностики ПС- ХВДП важно проведение полимодального исследования чувствительности, включая определение болевой чувствительности с помощью многоигольчатого неврологического валика, тактильной чувствительности с использованием монофиламента, температурной чувствительности с помощью тип-терма. При неврологическом осмотре важно обратить внимание на нарушение болевой чувствительности по полиневритическому типу (симптомы «перчаток» и/или «носков», «гольф») в виде гиперестезии (повышения болевой чувствительности) или, на поздних стадиях, в виде гипестезии (снижения болевой чувствительности) на уровне дистальных отделов верхних и/или нижних конечностей [1- 3, 6, 11-13, 15].

При сборе анамнеза особое значение следует уделять наличию различных проявлений герпетической инфекции (кожного, лабиального, генитального герпеса и т.д.) и семейным случаям хронической герпес-вирусной инфекции. Отсутствие указаний на герпетические проявления в прошлом не исключает риск развития ПС–ХВДП, поэтому с дифференциально-диагностической целью необходимо проведение ИФА крови с целью уточнения титра антител к вирусам семейства *Herpes viridae*, а также исследование иммунного статуса [3, 11, 12].

К новым нейрофизиологическим методам диагностики ПС–ХВДП относятся соматосенсорные вызванные потенциалы, компьютерная паллестезиометрия, компьютерная термосенсометрия, компьютерная стабилометрия, транскутанная оксиметрия и др. (рис.1) [35]. Одна из наиболее важных задач — дифференцировать аксонопатии от миелинопатий, что часто имеет решающее значение для диагностики и выбора тактики лечения [14, 15, 17, 35, 39, 41, 59].

Одним из ранних и диагностически важных признаков ПС-ХВДП на этапе, когда наиболее эффективна медикаментозная коррекция, является наличие нарушений вибрационной чувствительности за счёт поражения толстых миелинизированных сенсорных волокон Aβ типа периферических нервов, поскольку показано, что данный вид чувствительности может снижаться задолго до возникновения других признаков ПС–ХВДП. Данная методика может использоваться в качестве скрининга для выявления демиелинизирующего поражения толстых миелинизированных волокон Aβ типа дистальных отделов периферических нервов нижних и верхних конечностей [1, 4, 5, 7, 55].

Важное значение имеет стимуляционная электронейромиография (ЭНМГ), которая позволяет выявить аксональный или демиелинизирующий характер поражения, а также определить уровень поражения [32, 43, 45, 48, 59].

Для выявления нарушений функции проприоцептивного анализатора рекомендуется проведение стабилометрии с использованием пробы Ромберга по европейскому варианту установки стоп в фазу с открытыми и закрытыми глазами. Данная методика позволяет дифференцировать сенситивную атаксия с другими видами атаксий [3, 35].

Немаловажным в диагностике ПНП, особенно демиелинизирующего характера является исследование ликвора: характерно выявление белково-клеточной диссоциации (при синдроме Гийена–Барре и ХВДП). Однако данный метод обследования не применим в амбулаторно–поликлинической практике и не целесообразен для решения вопросов скрининга прикрепленного населения на ПС–ХВДП, в целом [14]. В обязательный комплекс исследований при ПС–ХВДП должны входить клинический анализ крови, общий анализ мочи, исследования уровня в крови глюкозы, гликированного гемоглобина, мочевины и креатинина, белка, кальция, печеночные пробы, электрофорез белков плазмы, рентгенография грудной клетки, УЗИ брюшной полости, анализ крови на ВИЧ-инфекцию, иммуннограмма, титры антител к вирусам семейства *Herpes viridae*. По показаниям проводят инструментальное исследование желудочно-кишечного тракта, мочеполовой системы, тесты на ревматические заболевания, исследование уровня гормонов щитовидной железы, холестерина и липопротеидных фракций, исследование на криоглобулины, исследование экскреции предшественников порфиринов, тесты на антинуклеарные антитела, ревматоидный фактор, антионконевральные антитела и др. [1, 6, 14, 32, 48, 53].

В ряде случаев существенную помощь в диагностике ПС–ХВДП оказывает биопсия кожного нерва [36]. Для исследования обычно берут икроножный нерв или поверхностную ветвь лучевого нерва. Биопсия помогает в диагностике амилоидоза, лепры, васкулитов, метахроматической лейкодистрофии, болезни Краббе, болезни Фабри, иногда саркоидоза и других форм ХВДП. Биопсию проводят только в том случае, когда диагноз ПС–ХВДП не удается установить с помощью неинвазивных методов.

Одним из современных методов диагностики ПС–ХВДП является анализ сыворотки крови и ликвора в сочетании с комплексной оценкой иммунологических показателей (в том числе определение антител к ганглиозидам, частота выявляемости которых составляет 40%) [10, 16]. С поражением чувствительных нервов ассоциировано наличие антител в сыворотке пациентов к ганглиозидам GD1b, GD2, GD3, GT1b, GQ1b.

Определение онконевральных антител в крови и ликворе используется для диагностики паранеопластических ПНП. Это особенно актуально в тех случаях, когда развитие неврологических изменений предшествует диагностике злокачественного новообразования анти-Hu(ANNA-1), анти-CRMPS (анти-CV2), ANNA-3, анти-MAG, антиYo и другие антитела [18].

В целом, ПС-ХВДП необходимо дифференцировать с наследственными формами полиневропатий, паранеопластическими полиневропатиями, вторичными полиневропатиями на фоне дефицита витамина B12, сахарного диабета, целиакии, алкогольной интоксикации и влияния некоторых лекарственных препаратов [1, 11, 12, 26, 32, 48].

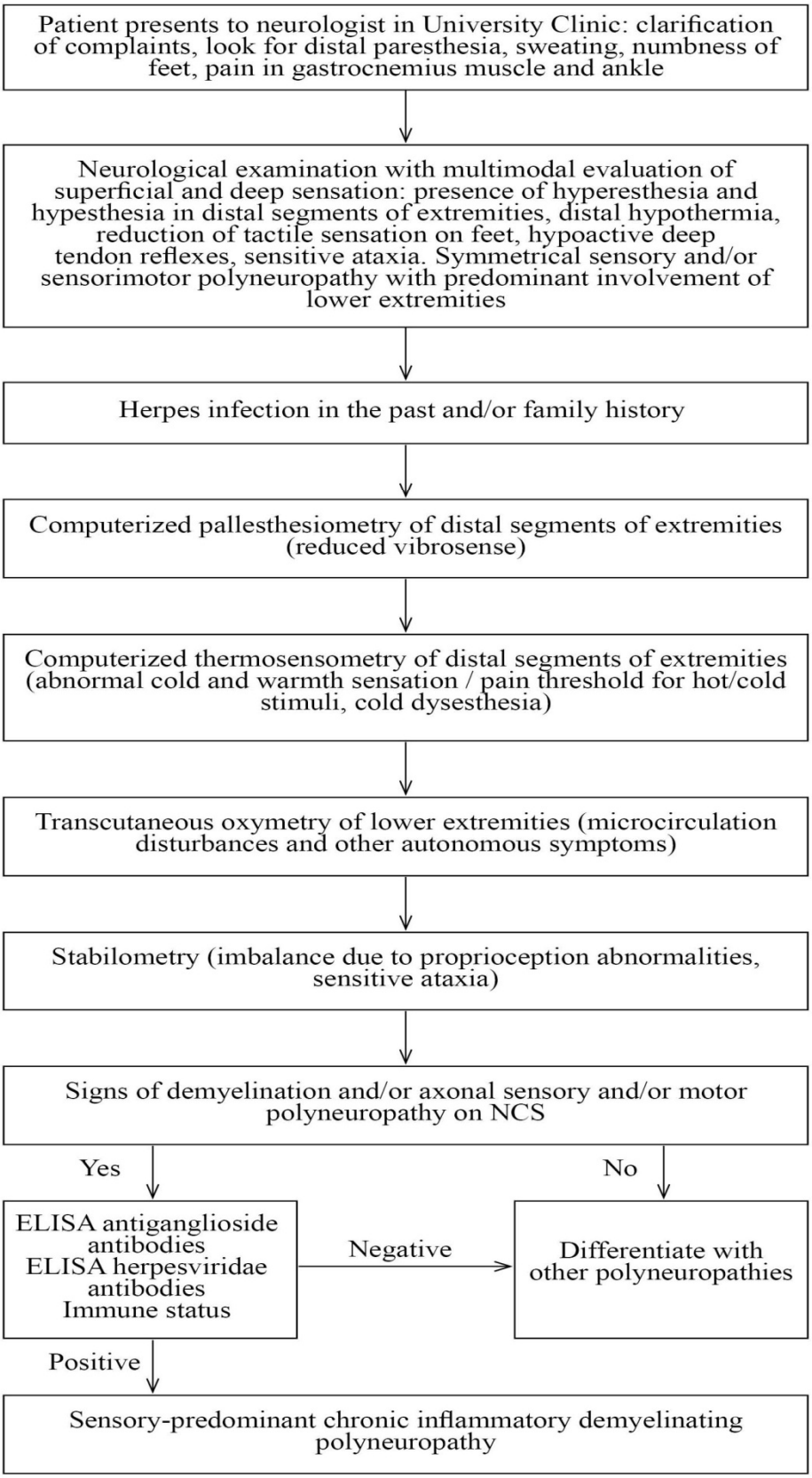

Рис. 1. Алгоритм диагностики ПС–ХВДП [35].

Своевременная терапия ПС-ХВДП эффективна и включает в себя назначение иммуномодулирующей терапии (внутривенное введение иммуноглобулинов), противовирусной терапии, витаминов группы В, препаратов альфа-липоевой кислоты [1, 12, 23, 58, 60].

ПС-ХВДП является наиболее часто встречающейся из криптогенных полиневропатий. Трудности диагностики обусловлены отсутствием активных жалоб у пациентов, но имеющиеся начальные признаки ПС-ХВДП могут приводить к ошибочной диагностике других патологических состояний, в том числе корешковых синдромов при дорсопатиях, синдрома хронической усталости и др. Необходимо проведение дифференциальной диагностики ПС-ХВДП с другими формами миелинопатий, включая наследственные полиневропатии, паранеопластическую, диабетическую и другие дисметаболические полиневропатии. Ранняя диагностика и своевременная терапия позволяют отнести ПС-ХВДП к курабельным заболеваниям периферической нервной системы.

Литература:

1. Диагностика диабетической нейропатии: Монография // Под ред. Н.А. Шнайдер, М.М. Петровой. // М. : Издательство Медика, 2014. – 288 с.
2. Диагностика нарушений микроциркуляции у пациентов с преимущественно сенсорным вариантом хронической воспалительной демиелинизирующей полиневропатии: пилотное исследование / Т.Е. Попова [и др.] // Сибирское медицинское обозрение. – 2015. – Т. 91, № 1 – С.32-37.
3. Диагностика постуральных нарушений у пациентов с сенсорными хроническими невропатиями: пилотное исследование / Т.Е. Попова [и др.] // Сибирское медицинское обозрение. – 2015. – № 3. – С.42-48.
4. Динамика изменений вибрационной чувствительности по данным компьютерной паллестезиометрии при приобретенных и генетически детерминированных формах полиневропатий класса миелинопатий / Т.Е. Попова [и др.] // Сибирское медицинское обозрение. – 2014. – № 4. – С.69-75.
5. Компьютерная паллестезиометрия как перспективный метод диагностики сенсорной формы хронической воспалительной демиелинизирующей полиневропатии / Т.Е. Попова [и др.] // Сибирское медицинское обозрение. – 2014. – № 5. – С.79-85.
6. Левин О. С. Полиневропатии. – М. : Мед. информ. агенство, 2006. – 496 с.
7. Оптимизация диагностики нарушений вибрационной чувствительности при полинейропатиях различного генеза / Н.А. Шнайдер [и др.] // Функциональная диагностика. – 2012. – № 3.– С. 63-73.
8. Особенности хронической воспалительной демиелинизирующей полинейропатии у детей. / А.Л. Куренков [и др.] // Нервно-мышечные болезни. – 2012. – №2. – С.40-51.
9. Подчуварова Е.В. Достижения в диагностике и лечении хронической воспалительной демиелинизирующей полиневропатии и других иммунологически опосредованных невропатий. // Неврол. журн. – 2003. – №4. – С. 59-64.
10. Патогенетическая и прогностическая роль аутоантител к ганглиозидам периферических нервов при синдроме Гийена-Барре / Н.А. Супонева [и др.] // Анналы клинической и экспериментальной неврологии. – 2013. – №1. – С. 4-11.
11. Попова Т.Е. Преимущественно сенсорная хроническая воспалительная демиелинизирующая полиневропатия в практике невролога: новый подход к диагностике / Т.Е. Попова, Н.А. Шнайдер, М.М. Петрова // Consilium medicum. – 2014. – № 9. – С.27-31.
12. Преимущественно сенсорная хроническая воспалительная полиневропатия у 13-летней девочки / Т.Е. Попова [и др.] // Проблемы женского здоровья. – 2014. – Т. 9, № 4. – С.73-79.
13. Принципы диагностики полиневропатий в общей врачебной практике / Н.А. Шнайдер [и др.] // Справочник врача общей практики. – 2014. – №11. – С.18-32.
14. Совершенствование алгоритма диагностики демиелинизирующих полиневропатий / Н.Д. Ющук [и др.] // Лечащий врач. – 2009. – № 10. – С. 31-35.
15. Супонева Н.А. Воспалительные полиневропатии: проблемная ситуация в России. / Н.А. Супонева, С.С. Никитин, М.А. Пирадов // Современные наукоемкие технологии. – 2010. – № 2. – С. 114-115.

16. Супонева Н.А. Клиническая и диагностическая роль аутоантител к ганглиозидам периферических нервов: обзор литературы и собственные данные. // Журнал Нервно-мышечные болезни. – 2013. – № 1. – С. 26-33.
17. Хроническая воспалительная демиелинизирующая полиневропатия с острым началом и дыхательной недостаточностью / Н.А. Супонева [и др.] // Атмосфера. Нервные болезни. – 2007. – № 1. – С. 40-44.
18. Шнайдер Н.А. Паранеопластическая полинейропатия: дефиниция, этиопатогенез, диагностика / Н.А. Шнайдер, Е.А. Кантимирова // Сиб. мед. обозрение. – 2010. – Т. 61, № 1. – С. 12-16.
19. Эпидемиология периферической нейропатии в России и за рубежом / Н.А. Шнайдер [и др.] // Вестник НГУ. Серия Биология и клиническая медицина. – 2009. – Т. 7, №3. – С.139-142.
20. A case of severe congenital chronic inflammatory demyelinating polyneuropathy with complete spontaneous remission / A. Majumdar [et al.] // Neuromuscul. Disord. – 2004. – Vol.14, № 12. –P.818-821.
21. Baig F. Diagnosis, epidemiology and treatment of inflammatory neuropathies / F. Baig, M. Knopp, Y.A. Rajabally // Br. J. Hosp. Med. – 2012. – Vol.73. – P.380-385.
22. CD8+ T-cell immunity in chronic inflammatory demyelinating polyradiculoneuropathy / T. Schneider-Hohendorf [et al.] // Neurology. – 2012. – Vol.78, №6. – P.402-408.
23. Childhood chronic inflammatory demyelinating polyneuroradiculopathy – Three cases and a review of the literature / Riekhoff [et al.] // Eur. J. Ped. Neurol. – 2012. – Vol.16. P.315-331.
24. Chin R.L. Sensory CIDP presenting as cryptogenic sensory polyneuropathy / R.L. Chin, N. Latov, H.W. Sander // J. Peripher. Nerv. Syst. – 2004. – Vol. 9. – P. 132-137.
25. Chronic inflammatory demyelinating polyradiculoneuropathy. Clinical characteristics, course, and recommendations for diagnostic criteria / R.J. Barohn [et al.] // Arch. Neurol. – 1989. – Vol. 46. – P. 878-884.
26. Chronic inflammatory demyelinating polyneuropathy associated with diabetes mellitus / F. Fatehi [et al.] // J. Res. Med. Sci. – 2013. – Vol. 18, №5. – P.438-441.
27. Chronic inflammatory demyelinating polyneuropathy / H. Koller [et al.] // N. Eng.l J. Med. – 2005. – Vol. 352. – P.1343-56.
28. Chronic inflammatory demyelinating polyradiculoneuropathy: a prevalence study in south east England / M.P. Lunn [et al.] // J. Neurol. Neurosurg. Psychiatry. – 1999. – Vol. 66. – P. 677-680.
29. Chronic inflammatory demyelinating polyradiculoneuropathy: search for factors associated with treatment dependence or successful withdrawal / M. Rabin [et al.] // J. Neurol. Neurosurg. Psychiatry. – 2013. – Vol. 85, №8. – P.901-906.
30. Chronic inflammatory demyelinating polyneuropathy: quality of life, sociodemographic profile and physical complaints / P. Santos [et al.] // J. Arquivos de neuro-psiquiatria. – 2014. – Vol.72, №3. – P.179-183.
31. Chronic immune sensory polyradiculopathy: a possibly treatable sensory ataxia / M. Sinnreich [et al.] // Neurology. – 2004. – Vol. 63. – P.1662.
32. Chronic cryptogenic sensory polyneuropathy: clinical and laboratory characteristics / G.I. Wolfe [et al.] // Arch. Neurol. – 1999. – Vol. 56, № 5. – P. 540-547.
33. Dalakas M. C. Medscape. Advances in the diagnosis, pathogenesis and treatment of CIDP. // Nat. Rev. Neurol. – 2011. – Vol.7. – P.507-517.
34. Dalakas M. C. Clinical trials in CIDP and chronic autoimmune inflammatory demielinating polyradiculoneuropathy. // J. Peripher Nerv. Syst. – 2012. – Vol. 7 (Suppl). – P. 34-39.
35. Diagnosis of sensory-predominant chronic inflammatory demielinating polyneuropathy: the experience of our clinic / N. Shnayder [et al.] // Archiv Euromedica. – 2014. – Vol. 4, №2. – P.66-71.

36. Diagnostic value of nerve biopsy for atypical chronic inflammatory demyelinating polyneuropathy: evaluation of eight cases / J.M. Vallat [et al.] // Muscle Nerve. – 2003. – Vol. 27. – P. 478.
37. Dysregulated Epstein-Barr virus infection in patients with CIDP / J.D. Lünemann [et al.] // J. Neuroimmunol. –2010. – Vol. 218. – P. 107-111.
38. Fatigue as the main presenting symptom of chronic inflammatory demyelinating polyradiculoneuropathy: a study of 11 cases / S. Boukhris [et al.] // J. Peripher. Nerv. Syst. – 2005. – Vol. 10, № 3. – P. 329-337.
39. Harbo T. Length-dependent weakness and electrophysiological signs of secondary axonal loss in chronic inflammatory demyelinating polyradiculoneuropathy / T. Harbo, H. Andersen, J. Jakobsen // Muscle Nerve. – 2008. – Vol. 38. – P. 1036.
40. Idiopathic chronic inflammatory demyelinating polyneuropathy: an epidemiological study in Italy / A. Chiò [et al.] // J. Neurol. Neurosurg. Psychiatry. – 2007. – Vol.78. –P.1349–-1353.
41. Kerasnoudis A. The Role of Neuromuscular Ultrasound when Diagnosing Chronic Inflammatory Demyelinating Polyneuropathy. // US Neurol. – 2013. – Vol. 9, №1. – P.52-54.
42. Korinthenberg R. Chronic inflammatory demyelinating polyradiculoneuropathy in children and their response to treatment. // Neuropediatrics. – 1999. – Vol.30, №4. – P.190-196.
43. Lewis R. Chronic inflammatory demyelinating polyneuropathy: Etiology, clinical features, and diagnosis / R. Lewis, M.S.Jeremy // Neurophysiol. Clin. – 2004. – Vol.34, №2. – P.71-79.
44. Lunn M. Diagnosis and treatment in inflammatory neuropathies / M. Lunn, H. Willison // J. Neurol. Neurosurg. Psychiatry. – 2009. – Vol. 80, № 3. – P. 249-258.
45. McCombe P.A. Chronic inflammatory demyelinating polyradiculoneuropathy. A clinical and electrophysiological study of 92 cases. / P.A. McCombe, J.D. Pollard, J.G. McLeod // Brain. – 1987. – Vol. 110. – P. 1617.
46. Mygland A. Chronic polyneuropathy in Vest-Agder, Norway / A. Mygland, P. Monstad // Eur. J. Neurol. – 2001. – Vol. 8, №2. – P.157-165
47. Mygland Å. Kronisk polynevropati - Utredning og diagnostikk. // Tidsskr. den Nor. Laegeforening. – 2007. – Vol.127, №3. – P. 291-295.
48. Pasnoor M. Cryptogenic sensory polyneuropathy/ M. Pasnoor, M.M. Dimachkie, R.J. Barohn // Neurol. Clin. – 2013. – Vol. 31, № 2. – P.463-476.
49. Peripheral Nerve Society guideline on management of chronic inflammatory demyelinating polyradiculoneuropathy: report of a joint task force of the European Federation of Neurological Societies and the Peripheral Nerve Society / R.A. Hughes [et al.] // Eur. J. Neurol. – 2006. – Vol. 13, №4. – P. 326-332.
50. Pollard J. CIDP – the relevance of recent advances in Scwann cell axonal neurobiology / J. Pollard, P. Armati // J. Periph Nerv Syst. – 2011. – Vol 16. – P.15-23.
51. Prevalence and incidence rates of chronic inflammatory demyelinating polyneuropathy in the Japanese population / M. Iijima [et al.] // J. Neurol. Neurosurg. Psychiatry. – 2008. – Vol.79, № 9. – P.1040-1043.
52. Prevalence of chronic inflammatory demyelinating polyneuropathy in New South Wales, Australia / J.G. McLeod [et al.] // Ann Neurol. – 1999. – Vol. 46. – P.910-913.
53. Pure sensory chronic inflammatory polyneuropathy: rapid deterioration after steroid treatment / E. Chroni [et al.] // BMC Neurol. – 2015. – Vol. 15, № 1. – P.1-5.
54. Rajabally Y.A. Lewis-sumner syndrome of pure upper-limb onset: diagnostic, prognostic, and therapeutic features / Y.A. Rajabally, G. Chavada //Muscle Nerve. – 2009. – Vol. 39. – P. 206-220.
55. Relation of computer esthesiometry and symptom scores in diagnostics of diabetic polyneuropathy/ O.B. Kurumchina [et al.] // Med. Health Sci. J. – 2010. – Vol. 4. – P.101-112.
56. Stübgen J.-P. Biological agents for chronic inflammatory demielinating polyradiculoneuropathy. European neurological review. – 2013. –Vol. 8, №1. – P. 57-61.

57. Validity of diagnostic criteria for chronic inflammatory demyelinating polyneuropathy: a multicentre European study / Y.A. Rajabally [et al.] // J. Neurol. Neurosurg. Psychiatry. – 2009. – Vol. 80. – P.1364-1368.
58. Vanasse M. Chronic inflammatory demyelinating polyneuropathy / M. Vanasse, E. Rossignol, E. Hadad // Handb. Clin. Neurol. – 2013. – Vol. 112. – P.1163-1169.
59. Van den Bergh P.Y. Electrodiagnostic criteria for acute and chronic inflammatory demyelinating polyradiculoneuropathy / P.Y. Van den Bergh, F. Piéret // Muscle Nerve. – 2004. – Vol. 29. – P. 565.
60. Vedeler C.A. Chronic inflammatory demyelinating polyneuropathy (CIDP) / C.A. Vedeler, E. Farbu, S.I. Mellgren // Acta Neurol. Scand. – 2013. – Vol. 127 (Suppl. 196). – P. 48-51.