doi : 10.52485/19986173_2023_3_126
УДК 616.831-004-039.36

Ма-Ван-дэ А.Ю., Ширшов Ю.А., Соболинская Ж.А., Ма-Ван-дэ Ю.А., Варфоломеев А. Е.

ИДИОПАТИЧЕСКАЯ СТРИАТОПАЛЛИДОДЕНТАТНАЯ КАЛЬЦИФИКАЦИЯ: ОСОБЕННОСТИ ДИАГНОСТИКИ

Федеральное государственное бюджетное образовательное учреждение высшего образования «Читинская государственная медицинская академия» Министерства здравоохранения Российской Федерации, 672000, г. Чита., ул. Горького, 39А.

Резюме. *Идиопатическая стриатопаллидодентатная кальцификация (болезнь/синдром Фара, идиопатическое неатеросклеротическое обызвествление внутримозговых сосудов, идиопатический кальциноз стенок сосудов головного мозга с прогрессирующей деменцией) — это хроническое нейродегенеративное заболевание с обменным компонентом, относящееся к группе орфанных. В основе данной нозологии – отложение солей кальция и железа в стенках мелких церебральных артерий, а также непосредственно в структурах центральной нервной системы: в больших полушариях головного мозга, базальных ганглиях, мозжечке. Учитывая множественное поражение различных отделов головного мозга, клиническая картина данного заболевания полиморфна и проявляется различными симптомами (астения, координаторные и речевые нарушения, экстрапирамидный синдром), что в совокупности с редкой встречаемостью приводит к значительным трудностям в диагностике и, как следствие, к более позднему началу лечения. В данной статье проведен обзор литературы по проблеме, а также описывается клинический случай болезни Фара у молодой пациентки. Дебют заболевания сопровождался фокальной цервикальной дистонией с дальнейшим постепенным вовлечением аксиальной мускулатуры и мускулатуры верхних конечностей в течение последующих нескольких лет.*

Ключевые слова. *Идиопатическая стриатопаллидодентатная кальцификация, болезнь/синдром Фара, идиопатическое неатеросклеротическое обызвествление внутримозговых сосудов, идиопатический кальциноз стенок сосудов головного мозга с прогрессирующей деменцией.*

Ma-Van-de A. Yu., Shirshov Yu. A., Sobolinskaya Zh. A., Ma-Van-de Yu. A., Varfolomeev A. E.

IDIOPATHIC STRIATOPALLIDODENTATE CALCIFICATION. DESCRIPTION OF THE CLINICAL CASE.

Chita State Medical Academy, 39 A Gorkogo str., Chita, 672090

Abstract. *Idiopathic striatopallidodentate calcification (Fahr's disease/syndrome, idiopathic non-atherosclerotic calcification of intracerebral vessels, idiopathic calcification of the walls of cerebral vessels with progressive dementia) is a chronic neurodegenerative disease with an exchange component belonging to the orphan group. This nosology is based on the deposition of calcium and iron salts in the walls of small cerebral arteries, as well as directly in the structures of the central nervous system: in the cerebral hemispheres, basal ganglia, and cerebellum. Given the multiple lesions of various parts of the brain, the clinical picture of this disease is polymorphic and manifests itself with various symptoms (asthenia, coordination and speech disorders, extrapyramidal syndrome), which, together with a rare occurrence, leads to significant difficulties in diagnosis and, as a result, to a later onset. treatment. This article presents literature data and describes a clinical case of Fahr's disease in a young patient. The debut of the disease was accompanied by focal cervical dystonia with further gradual involvement of the axial muscles and muscles of the upper extremities over the next few years.*

Keywords. *Idiopathic striatopallidodentate calcification, Fahr's disease/syndrome, idiopathic non-atherosclerotic calcification of intracerebral vessels, idiopathic calcification of cerebral vascular walls with progressive dementia.*

Кальцификация различных структур головного мозга была подробно описана немецким неврологом, профессором Гамбургского университета Карлом Теодором Фаром, который в 1930-х гг. обнаружил кальцинаты в области базальных ганглиев у 81-летнего пациента длительного страдавшего деменцией [1]. Так же известно, что ранее в 1850 г. Делакуром впервые была описана кальцификация сосудов головного мозга у мужчины 56-ти лет, у которого при жизни были диагностированы психические

изменения (вспыльчивость и жестокость), а также двигательные нарушения в виде слабости в нижних конечностях и тремора [2]. Немного позже, а именно в 1855 г., гистолог Бамбергер провёл подробное патологоанатомическое исследование кальцифицированных тонких сосудов головного мозга женщины, страдавшей умственной отсталостью и судорожными припадками [3].

На данный момент для обозначения наследственной и спорадической кальцификации структур головного мозга используется термин «первичная двусторонняя кальцификация головного мозга» (болезнь Фара) [4]. В том случае, если отложения кальция возникают по причине потенциально обратимых состояний, в частности из-за эндокринологических заболеваний, применятся термин «синдром кальцификации базальных ганглиев» (синдром Фара) [5].

Распространенность кальцификации мозговых структур составляет 1 случай на 1 млн. населения. Лица мужского пола заболевают несколько чаще, чем женского [6]. Заболевание часто протекает асимптомно, без каких-либо клинический проявлений; диагноз устанавливается в 1-2% случаев после проведении нейровизуализации. Так, в исследовании H. Goldscheider с соавторами было установлено, что у 19 из 8000 пациентов, которым проводилась мультиспиральная компьютерная томография головного мозга (МСКТ ГМ), была обнаружена кальцификация базальных ганглиев, и только у 6 из них при осмотре выявлена неврологическая симптоматика [7].

В большинстве случаев болезнь Фара является наследственным заболеванием. Наследование происходит по аутосомно-доминантному типу. Установлено четыре гена, мутация которых ассоциирована с возникновением заболевания: SLC20A2, XPR1, PDGFRB и ген PDGFB [8].

Синдром кальцификации базальных ганглиев чаще всего развивается на фоне эндокринной патологи. Одной из причин является дефицит паратгормона, что приводит к гиперфосфатемии и гипокальцемии с последующим отложением кальция в структурах ЦНС [9]. Также синдром Фара встречается при таких состояниях, как синдром Кенни-Кэффи I типа у детей, синдром Коккейна, синдром Айкарди-Гутерса, синдром Дауна, митохондриальных миопатиях, инфекциях (ВИЧ, вирусы герпеса, краснуха, бруцеллёз, токсоплазмоз), интоксикация свинцом и др. [10].

Одним из ключевых звеньев патогенеза болезни являются нарушения в фосфорно-кальциевом обмене вследствие первичного (аутоиммунного) или послеоперационного аденоматоза щитовидной и/или паращитовидных желез. Другим возможным механизмом считают хронический респираторный алкалоз, который приводит к электролитным нарушениям в виде гиперкальциемии и гипонатриемии [6].

В зависимости от возраста дебюта и клинической симптоматики выделяют две формы болезни Фара – ювенильную и сенильную [11]. В классическом варианте заболевание начинается с утомляемости и нарушений координации движений (шаткости при ходьбе, изменений мелкой моторики), далее присоединяются дизартрия и непроизвольные насильственные движения (гиперкинезы). Часть больных в начале заболевания отмечают ночные «мышечные спазмы». Но все же при всей многогранности симптоматики в клинике преобладает экстрапирамидный синдром [12].

Для ювенильной формы БФ характерен дебют заболевания с экстрапирамидного синдрома в виде атетоза, хореи, хореоатетоза, патологических насильственных поз (торсионная дистония). Нередко встречается умственная отсталость различной степени выраженности, наличие судорожного синдрома. В дальнейшем по мере взросления возможна смена одной клинической формы на другую: переход от преобладания в клинической картине гиперкинетического синдрома к синдрому паркинсонизма [13].

Сенильная форма манифестирует в зрелом и пожилом возрасте. В неврологическом статусе выявляются симптомы паркинсонизма: олиго-брадикинезия, мышечная ригидность, тремор покоя, постуральная неустойчивость. Также частым симптомом являются когнитивные нарушения, иногда до степени деменции. Нередко у пациентов присутствует пирамидная недостаточность, которая обычно слабо выражена [14].

Подтверждение диагноза осуществляется при помощи нейровизуализации. «Золотым стандартом» является МСКТ ГМ. При анализе изображений визуализируются множественные симметричные участки обызвествления – гиперденсивные очаги (рентген-синдром БФ) в проекции базальных ганглиев, колена внутренней капсулы и других отделах головного мозга, в т. ч. и в мозжечке [15]. При обследовании пациентов необходима лабораторная диагностика, а именно ионограмма с целью определения уровня

кальция, а также гормональный профиль – исследование уровня паратгормона [16].

При патологоанатомическом исследовании головного мозга выявляются участки с ветвистыми плотными белесоватыми сосудами, издающими под лезвием ножа дробный хруст. В гистологической картине характерно обнаружение кольцевидных отложений солей кальция, расположенных между адвентицией сосудов и средней оболочкой или пограничной мембраной глии [15, 17, 18].

Дифференциальная диагностика БФ проводится с паразитарными заболеваниями нервной системы – токсоплазмозом, эхинококкозом, цистицеркозом. Ведущее значение имеют достоверно собранный эпидемиологический анамнез и данные лабораторных обследований: РПГА, РНГА, РА, ПЦР-диагностика, направленные на обнаружение в крови и ликворе специфических маркеров возбудителя. Реже кальцификацию базальных ганглиев дифференцируют с туберозным склерозом Бурневиля, при котором поражается центральная нервная система и кожные покровы (экзантема) [7].

В настоящий момент этиотропной терапии кальцификации базальных ганглиев не существует. При наследственной форме лечение носит симптоматический характер, терапия вторичных форм направлена на лечение основного заболевания. И в первом, и во втором случае целью симптоматической терапии является купирование основных клинических проявлений заболевания; при наличии синдрома паркинсонизма используют противопаркинсонические препараты (леводопа, амантадин), при гиперкинетическом синдроме – холинолитики, антиконвульсанты, ботулотоксин, при расстройствах эмоционально-волевой сферы антидепрессанты, в случае развития психоза – с осторожностью атипичные нейролептики. Также в лечении активно используют антиоксиданты, ноотропные препараты и инфузионную терапию [19].

Клиническое наблюдение. Женщина, 38 лет, обратилась с жалобами на неловкость и непроизвольные движения в правой кисти, ухудшение речи (речь стала неразборчива, «каша во рту»). Болеет в течение последних 5-7 лет, когда стали беспокоить непроизвольные, насильственные повороты головы в правую сторону. Обследована неврологом, паркинсонологом, выставлен диагноз – цервикальная дистония. Ввиду отсутствия эффективности от проводимого лечения (клоназепам, тригексифинидил), рекомендована ботулинотерапия, которую пациентка получала до момента обращения с умеренным положительным эффектом. Ухудшение состояния с лета 2022 г., когда стало беспокоить чувство неловкости в правой кисти (не могла выполнять движения, связанные с мелкой моторикой, нарушилось письмо), периодически отмечались непроизвольные движения в руке, постепенно ухудшилась речь, что и послужило причиной для обращения.

Неврологический статус. Сознание ясное, в личности и пространстве ориентирована верно. На вопросы отвечает по существу, фон настроения ровный. Функция обоняния не нарушена, со стороны зрения жалобы не высказывает. Глазные щели D=S, птоза нет. Движения глазных яблок в полном объеме, нистагма нет. Лицо симметричное, слух не нарушен, головокружение отрицает. Речь изменена – замедленная, дизартрия. Глоточный и нёбный рефлексы живые. При осмотре языка девиации, атрофии, фибриллярных подёргиваний нет. Симптомы орального автоматизма отрицательные. Двигательная сфера. Сила в верхних и нижних конечностей достаточная – 5 баллов, D=S. Глубокие рефлексы с рук живые D=S, с ног оживлены D=S. Мышечный тонус повышен по пластическому типу в верхней правой конечности, D>S. При оценке ходьбы – ахейрокинез с преобладанием справа. Координаторная сфера. В позе Ромберга лёгкая атаксия. Пальце-носовую пробу выполняет с лёгким мимопопаданием с 2-х сторон, пяточно-коленную пробу выполняет без ошибок. Указательную пробу, пробу на диадохокинез выполняет удовлетворительно. Чувствительность поверхностная, болевая и температурная, глубокая и вибрационная не нарушены.

На основании жалоб, анамнеза развития заболевания, неврологического статуса был выставлен предварительный диагноз: Мультифокальная дистония. Назначен клоназепам 1 мг в сутки вечером, холина альфосцерат 400 мг по 1 таблетке 3 раза в сутки, рекомендовано продолжить ботулинотерапию в прежнем объёме. Дополнительно рекомендовано проведение МСКТ ГМ.

Повторный осмотр через 1,5 месяца. Отмечает улучшение состояния на фоне проводимого лечения – речь улучшилась, стала более чёткой, в процессе разговора не устаёт, также отмечает улучшение общего самочувствия. Неловкость в правой кисти сохраняется, но частота и интенсивность непроизвольных

движений уменьшилась. При анализе данных МСКТ ГМ выявлена двусторонняя, симметричная кальцификация в области базальных ганглиев (бледный шар, субталамическое ядро), единичные очаги в таламусе с 2-х сторон (рисунок).

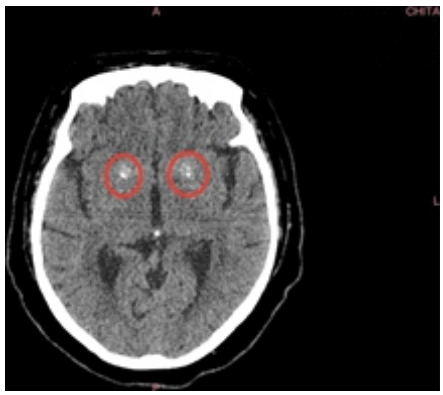

Рис.1 Мультиспиральная компьютерная томография головного мозга без контрастного усиления. На снимках № 1 и 2 визуализируются гиперинтенсивные симметричные очаги в области базальных ганглиев (выделены красным).

Учитывая результаты МСКТ ГМ, неврологический статус, анамнез заболевания, положительный ответ на терапию, диагноз был уточнен: Идиопатическая кальцификация базальных ганглиев (болезнь Фара). Гиперкинетический синдром. Дизартрия.

Терапия, назначенная ранее, оставлена в прежнем объёме, рекомендовано исследование уровня паратгормона, кальция крови, УЗИ щитовидной и паращитовидных желёз, консультация эндокринолога.

Повторный осмотр через 2 месяца. Отмечается положительная динамика в виде улучшения речи – дизартрия менее выражена, непроизвольные движения в кисти практически не беспокоят, письмо даётся с трудом, но возможно. Субъективно отмечает улучшение общего состояния. По результатам рекомендованных обследований отклонений не выявлено. Диагноз: БФ; терапию в виде приёма клоназепама в дозировке 1 мг на ночь и инъекции ботулотоксина решено продолжить.

Обсуждение. В приведенном случае продемонстрировано течение редкого (орфанного) заболевания (болезни Фара) у пациентки 38 лет. Дебют болезни пришелся на возраст 30-32 года, что относит его к ювенильной форме. Начало кальцификации подкорковых структур головного мозга сопровождалось появлением фокального гиперкинеза мышц шеи (цервикальная дистония), с последующим вовлечением аксиальной мускулатуры и мускулатуры верхней конечности, а также присоединением речевых нарушений в виде дизартрии. Диагностика стала возможна благодаря точно собранному анамнезу заболевания, оценки неврологического статуса, проведенной дифференциальной диагностики и данных нейровизуализации (очаги кальцификации).

Выводы. Болезнь Фара – хроническое нейродегенеративное заболевание, возникающее в результате отложения солей кальция в различных отделах центральной нервной системы. Клиника в основном обусловлена вовлечением подкорковых структур, а именно, базальных ганглиев. Несмотря на клинический полиморфизм, отмечается преобладанием экстрапирамидного синдрома в виде гиперкинезов и паркинсонизма. Обоснование диагноза возможно только при использовании инструментальных методов обследования – мультиспиральной компьютерной томографии головного мозга. Этиотропное лечение в настоящий момент не разработано и ограничивается только симптоматической терапией с целью улучшения качества жизни и трудового прогноза пациента.

Сведения о финансировании исследования и о конфликте интересов
Написание литературного обзора не имело финансовой поддержки.
Авторы заявляют об отсутствии конфликта интересов.

Сведения о вкладе каждого автора в работу:
Ма-Ван-дэ А. Ю. – 45% (разработка концепции и дизайна литературного обзора, подбор и анализ литературы по теме, техническое и научное редактирование, утверждение окончательного текста статьи).
Ширшов Ю. А. – 20% (анализ подобранной литературы, техническое и научное редактирование, утверждение окончательного текста статьи).
Варфоломеев А. Е – 15 % (подбор литературы по теме).
Соболинская Ж. А – 10 % (сбор, анализ и интерпретация данных).
Ма-Ван-дэ Ю. А – 10 % (сбор данных, техническое редактирование).

Список литературы:
1. Acou M., Vanslembrouck J., Deblaere K., Bauters W., Achten E. Fahr disease. JBR-BTR. 2008. 1. 19.
2. Delacour A. Ossification des capillaires du cerveau. Ann Med Psychol. 1850. 2. 458–461.
3. Bamberger, Von Rokitansky K. Lehrbuch der Pathologischen Anatomie. Vienna: Wilhelm Braumuller. 1856.
4. Ferreira L. D., Mendes de Oliveira JR. The need for consensus on primary familial brain calcification nomenclature. The Journal of Neuropsychiatry and Clinical Neurosciences. 2018. 4. 291–293.
5. Shoback D. M., et al. Presentation of hypoparathyroidism: etiologies and clinical features. The Journal of Clinical Endocrinology & Metabolism. 2016. 6. 2300–2312.
6. Тищенко В. Н., Тищенко Г. В. Болезнь Фара при патологоанатомическом исследовании (случай из практики). Проблемы здоровья и экологии. 2013. 2. 146-150.
7. Иванченко Е. Н., Шеденко М. И., Спижарский Е. В., Долгановская Н.А., Кондратьева А.А. Омский психиатрический журнал. 2016. 3. 11-15.
8. Maeda K., Idehara R., Nakamura H., Hirai A. Anticipation of familial idiopathic basal ganglia calcification? Internal Medicine Journal. 2012. 8. 987.
9. Bruyn G. W., Bots G. T., Staal A. Familial bilateral vascular calcification in the central nervous system. Journal of Neurology, Neurosurgery, and Psychiatry. 1964. 67. 342-376.
10. Zisimopoulou V., Siatouni A., Tsoukalos G., Tavernarakis A., Gatzonis S. Extensive bilateral intracranial calcifications: a case of iatrogenic hypoparathyroidism. Case Reports in Medicine. 2013.
11. Lester J., Zúñiga C., Díaz Set-al. Diffuse intracranial calcinosis: Fahr disease. Archives of neurology. 2006. 63. 1806-1807.
12. Козлов С.И., Ерофеева Л.А. Болезнь Фара. Клиническое наблюдение распространенной идиопатической кальцификации подкорковых структур, коморбидной с гипопаратиреозом. Омский психиатрический журнал. 2018. 4. 14-17.
13. Гусев Е. И., Коновалов А.Н., Гехт А. Б. Неврология. Национальное руководство. М.: ГЭОТАР-Медиа. 2019. 197-200.
14. Алферова В. В., Амосова Н. А., Богданов Р.Р. Клинические рекомендации. Болезнь Паркинсона, вторичный паркинсонизм и другие заболевания, проявляющиеся синдромом паркинсонизма. 2016. 25-30.
15. Евтушенко С. К., Евтушенко И. А. Патогенез и клинические проявления ювенильной и сенильной форм болезни Фара (научный обзор). Международный неврологический журнал. 2016. 1. 159-162.
16. Трухан Д. И., Лебедов О. И. Изменения органа зрения при заболеваниях внутренних органов. 2014. 170-193.
17. Proniska E., Kulczycki J., Rovinska E., Kuran W. Abolished phosphaturic response to parathormone in adult patients with Fahr disease and its restoration after propranolol administration. Journal of Neurology. 1988. 235. 185-187.

18. Rossi N., Morena M. Calcification of the basal ganglia and Fahr disease. Report of two clinical cases and review of the literature. Recenti Progressi in Medicina. 2009. 84. 192-198.
19. Евтушенко С. К. Синдром болезни Фара (соматоневрологические проявления). Редкие и труднодиагностируемые заболевания нервной системы. 2003. 15-20.

References:

1. Acou M., Vanslembrouck J., Deblaere K., Bauters W., Achten E. Fahr disease. JBR-BTR. 2008. 1. 19.
2. Delacour A. Ossification des capillaires du cerveau. Ann Med Psychol. 1850. 2. 458–461.
3. Bamberger, Von Rokitansky K. Lehrbuch der Pathologischen Anatomie. Vienna: Wilhelm Braumuller. 1856.
4. Ferreira L. D., Mendes de Oliveira JR. The need for consensus on primary familial brain calcification nomenclature. The Journal of Neuropsychiatry and Clinical Neurosciences. 2018. 4. 291–293.
5. Shoback D. M., et al. Presentation of hypoparathyroidism: etiologies and clinical features. The Journal of Clinical Endocrinology & Metabolism. 2016. 6. 2300–2312.
6. Tishchenko V. N., Tishchenko G. V. Farah's disease in post-mortem examination (case report). Problems of health and ecology. 2013. 2. 146-150. in Russian.
7. Ivanchenko E. N., Shedenko M. I., Spizharsky E. V., Dolganovskaya N. A., Kondratyeva A. A. Omsk psychiatric journal. 2016. 3. 11-15. in Russian.
8. Maeda K., Idehara R., Nakamura H., Hirai A. Anticipation of familial idiopathic basal ganglia calcification? Internal Medicine Journal. 2012. 8. 987.
9. Bruyn G. W., Bots G. T., Staal A. Familial bilateral vascular calcification in the central nervous system. Journal of Neurology, Neurosurgery, and Psychiatry. 1964. 67. 342-376.
10. Zisimopoulou V., Siatouni A., Tsoukalos G., Tavernarakis A., Gatzonis S. Extensive bilateral intracranial calcifications: a case of iatrogenic hypoparathyroidism. Case Reports in Medicine. 2013.
11. Lester J., Zúñiga C., Díaz Set-al. Diffuse intracranial calcinosis: Fahr disease. Archives of neurology. 2006. 63. 1806-1807.
12. Kozlov S.I., Erofeeva L.A. Farah's disease. Clinical observation of widespread idiopathic calcification of subcortical structures, comorbid with hypoparathyroidism. Omsk psychiatric journal. 2018. 4. 14-17. in Russian.
13. Gusev E.I., Konovalov A.N., Gekht A.B. Neurology. National leadership. Moscow: GEOTAR-Media. 2019. 197-200. in Russian.
14. Alferova V.V., Amosova N.A., Bogdanov R.R. Clinical guidelines. Parkinson's disease, secondary parkinsonism and other diseases that manifest parkinsonism syndrome. 2016. 25-30. in Russian.
15. Evtushenko S. K., Evtushenko I. A. Pathogenesis and clinical manifestations of juvenile and senile forms of Fahr's disease (scientific review). International neurological journal. 2016. 1. 159-162. in Russian.
16. Trukhan D. I., Lebedov O. I. Changes in the organ of vision in diseases of the internal organs. 2014. 170-193. in Russian.
17. Proniska E., Kulczycki J., Rovinska E., Kuran W. Abolished phosphaturic response to parathormone in adult patients with Fahr disease and its restoration after propranolol administration. Journal of Neurology. 1988. 235. 185-187.
18. Rossi N., Morena M. Calcification of the basal ganglia and Fahr disease. Report of two clinical cases and review of the literature. Recenti Progressi in Medicina. 2009. 84. 192-198.
19. Evtushenko S.K. Farah disease syndrome (somato-neurological manifestations). Rare and difficult-to-diagnose diseases of the nervous system. 2003. 15-20. in Russian.