УДК 616.24-002:616.921.5

Романова Е.Н., Говорин А.В., Лукьянов С.А., Горбунов В.В., Сепп А.В.

ПОВРЕЖДЕНИЕ МЫШЕЧНОЙ ТКАНИ У БОЛЬНЫХ ГРИППОМ A/H1N1/09, ОСЛОЖНЕННЫМ ПНЕВМОНИЕЙ

ГБОУ ВПО Читинская государственная медицинская академия, г. Чита

Резюме. *Одной из особенностей инфекции, вызываемой вирусом A/H1N1, является развитие рабдомиолиза, сопровождающееся повышением уровня креатинфосфокиназы (КФК), лактатдегидрогеназы (ЛДГ) и миоглобина крови. Рабдомиолиз ведет к прогрессированию дыхательной недостаточности, усугублению гипоксемии. Целью исследования явилось изучение частоты встречаемости маркеров повреждения скелетной мускулатуры по результатам клинического обследования больных пневмонией на фоне гриппа A\H1N1, а также по данным патологоанатомического изучения умерших. У пациентов с тяжелым течением пневмонии на фоне гриппа A/H1N1 содержание КФК и ЛДГ значительно превышало показатели пациентов с меньшей степенью тяжести, особенно у больных с ОПЛ/ОРДС. По результатам иммуногистохимического исследования полутонких срезов паренхимы почек погибших больных выявлено наличие миоглобина в просвете канальцев почек в 48% случаях.*
Ключевые слова: *грипп A/H1N1, пневмония, острый респираторный дистресс-синдром, рабдомиолиз*

Romanova E.N., Govorin A.V., Lukyanov S.A., Gorbunov V.V., Sepp A.V.

THE SKELETAL MUSCLES DAMAGE IN PATIENTS WITH PNEUMONIA ASSOCIATED WITH PANDEMIC INFLUENZA A/H1N1/09

Summary*. The feature of the A/H1N1 virus infection is the development of rhabdomyolysis of skeletal muscles, accompanied by increased levels of creatine kinase (CK), lactate dehydrogenase (LDH) and myoglobin of blood. Rhabdomyolysis leads to aggravation of respiratory failure and hypoxemia. The aim of the study was to investigate skeletal muscle damage markers in A/H1N1v virus infection during clinical course of the disease and autopsy. In Group in the most severe category of patients CK and LDH levels were higher accompanied to those in group II. CK and LDH levels in patients with ARDS significantly elevated. The presence of myoglobin in the lumen of kidney tubules by IHC was revealed in 48% fatal cases.*
Keywords: *influenza A/H1N1, pneumonia, acute respiratory distress-syndrome, rhabdomyolysis.*

Введение. Одной из особенностей течения пневмонии при гриппе A/H1N1/09 явилось развитие миозита и очагового рабдомиолиза скелетной мускулатуры, сопровождающееся повышением уровня креатинфосфокиназы (КФК), лактатдегидрогеназы (ЛДГ) и миоглобина крови [4, 5]. Клиническим проявлением данных осложнений были интенсивные боли в мышцах. Миозит и острый некроз скелетных мышц – редкие, но серьезные осложнения вирусных инфекций. Термином рабдомиолиз обозначают разрушение поперечнополосатой мускулатуры с высвобождением во внеклеточную жидкость и системный кровоток продуктов распада миоцитов. Основное токсичное соединение при этом – миоглобин, переносчик кислорода, структурно похожий на гемоглобин. В норме миоглобин свободно связывается с глобулином плазмы, однако при массивном высвобождении плазма не в состоянии связать весь поступающий миоглобин. Последний, попадает в канальцы почек, где способен вызывать обструкцию и нарушение почечной функции.

В одной из первых публикаций, посвященных указанной проблеме, японские исследователи описывают случаи миозита и рабдомиолиза при инфекциях, вызываемых различными типами гриппа у детей. Показано, что миозит встречается чаще у больных с гриппом типа B, чем с гриппом типа A. С другой стороны, рабдомиолиз более часто выявляется при инфекции, вызываемой гриппом типа A, чем гриппа типа B. Симптомы поражения верхних дыхательных путей обычно предшествуют миозиту, в то время как острый некроз скелетных мышц возникает одновременно или вскоре после появления респираторных симптомов. Отмечается умеренное увеличение уровня креатинфосфокиназы при миозите и значительное – при рабдомиолизе. Миозит при гриппе купируется спонтанно в течение 6 недель, но острый

некроз скелетных мышц гриппа может иногда вызывать почечную недостаточность с летальным исходом.

В обширном обзоре, опубликованном *P. Visweswaran* и соавторами в журнале Critical Care в 1999 году, указано, что вирус гриппа типа А является самой частой инфекционной причиной возникновения рабдомиолиза у взрослых [8]. В литературе есть немногочисленные описания рабдомиолиза при гриппе A/H1N1/09 [4, 6, 7]. Высказывались предположения о том, что рабдомиолиз при гриппе возникает вследствие гиперпродукции цитокинов, а также, что сам вирусный агент может вырабатывать мышечно-специфичные токсины [6, 7]. Японские врачи признают, что истинная заболеваемость миозитом и острым некрозом скелетных мышц при гриппе остается неизвестной, однако, требуется более тщательное медицинское обследование, когда пациенты предъявляют жалобы на боли и слабость в мышцах [2, 3].

Целью настоящего исследования явилось изучение частоты встречаемости маркеров повреждения скелетной мускулатуры по результатам клинического обследования больных пневмонией на фоне гриппа A/H1N1/09, а также по данным патологоанатомического изучения умерших от гриппа в 2009 году.

Материалы и методы. В работе представлены результаты обследования 137 пациентов, которые находились на лечении в ГУЗ «Городская клиническая больница №1» и НУЗ «Дорожная клиническая больница ст. Чита-II» в октябре-декабре 2009 года. Вирус пандемического гриппа A/H1N1v был верифицирован методом ПЦР или РТГА. Диагноз внебольничной пневмонии подтвержден данными анамнеза, клинической картины, рентгенологическими и лабораторными методами обследования. Оценка тяжести пациентов основывалась на степени дыхательной недостаточности, выраженности интоксикации, объеме воспалительной инфильтрации, наличии осложнений, декомпенсации сопутствующих заболеваний в соответствии с рекомендациями по диагностике внебольничной пневмонии у взрослых Российского респираторного общества 2010 года. 1-ю группу (n=79) составили пациенты с тяжелым течением пневмонии (40 женщин и 39 мужчин, средний возраст 40,4±11,6 лет). Среди них критерии острого респираторного дистресс-синдрома (ОРДС) зарегистрированы в 20 (14,6%), а острого повреждения легких (ОПЛ) – в 16 (11,7%) случаях. Во 2-й группе больных (n=58) течение пневмонии расценивалось как нетяжелое (34 женщины и 24 мужчины, средний возраст 41,2±12,2 года).

Проанализированы 47 протоколов патологоанатомических исследований умерших от гриппа A/H1N1 в г. Чите и районах Забайкальского края. У всех больных диагноз был подтвержден посмертно путем обнаружения в секционных образцах тканей антигенов вируса методом ПЦР в лабораториях ФГУ Центра Госсанэпиднадзора по Забайкальскому краю г. Читы и ФГУП Государственного научного центра вирусологии и биотехнологии «Вектор» Роспотребнадзора г. Новосибирска. Среди умерших 13 мужчин и 34 женщины в возрасте от 18 до 81 года (средний – 41,4±15,4). Оценены макро- и микроскопические изменения в органах и системах. Для идентификации миоглобина в просвете канальцев почек погибших использовали метод иммуногистофенотипирования. Иммуногистохимическое исследование выполнено с использованием парафиновых срезов паренхимы почек биотин-стрептавидиновым иммунопероксидазным методом с антителом к человеческому миоглобину (Rabbit Anti-Human Myoglobin Polyclonal Antibody) («Spring Bioscienc», США).

Статистическая обработка проводилась с использованием пакетов программ Microsoft Excel и Statistica, версия 6.1 (StatSoft). Для сопоставления групп применялся U-критерий Манна-Уитни. Статистически значимыми считали различия при $p < 0,05$.

Результаты исследования. Анализ биохимических параметров показал, что у больных с пневмониями на фоне гриппа A/H1N1/09 регистрировалось выраженное нарастание аспартатаминотрансферазы (АСТ) и аланинаминотрансферазы (АЛТ), особенно у наиболее тяжелых пациентов с ОПЛ/ОРДС [1]. В этой группе максимальные показатели АСТ регистрировались на 1-2 и 3-4 дни и превышали нормальные значения в среднем в 3,5 раза, а в отдельных случаях достигали 200-440 Ед/л. В группе больных с нетяжелыми пневмониями АСТ в основном регистрировалась в пределах нормы. Показатели АЛТ в меньшей степени

отклонялись от допустимых значений, изменения зарегистрированы только у больных ОПЛ/ОРДС. Максимальные цифры отмечены на 3-4 и 5-6 сутки – в 1,5 раза выше нормальных значений, в единичных случаях достигая 200-300 Ед/л.

В подавляющем большинстве случаев было увеличено соотношение АСТ/АЛТ, что вероятнее всего подтверждает наличие повреждения мышечной ткани при тяжелом течении гриппа A/H1N1. Об этом также может свидетельствовать значительное повышение КФК: у некоторых, наиболее тяжелых пациентов, регистрировались максимальные показатели на уровне 3970 Ед/л и ЛДГ –3000 Ед/л. При сравнении среднего уровня КФК наиболее высокие цифры наблюдались в группе ОПЛ/ОРДС в 1-3 дни госпитализации – в 2,2 и в 8,3 раза превосходили таковые в группах тяжелых и нетяжелых пневмоний (таблица 1). На 4-6 сутки лечения также сохранялись повышенные значения КФК преимущественно при ОПЛ/ОРДС – в 2 раза выше по сравнению с группой тяжелых пневмоний. Аналогичная направленность отмечена и при исследовании ЛДГ. В первые дни стационарного лечения в группе крайне тяжелого течения показатели выше в 2 - 3 раза по сравнению с другими группами, а на 4 – 6 сутки в 1,2 раза выше значений группы больных с тяжелым течением пневмоний (таблица 1).

Таблица 1

Показатели КФК и ЛДГ у больных с ВП на фоне гриппа A/H1N1/09

Показатели	ОПЛ/ОРДС		Тяжелые пневмонии		Нетяжелые пневмонии
Сутки	1-3	4-6	1-3	4-6	1-3
	n=30	n=12	n=34	n=15	n=58
КФК, Ед/л	509 [260;2761]	210 [78;938]	231 [138;300] p_1=0,004	102 [69;99] p_1=0,004	61 [55;65] p_1=0,0009 p_2=0,0008
ЛДГ, Ед/л	873 [427;2302]	670 [520;867]	431 [284;664] p_1=0,009	557 [439;712] p_1=0,2	290 [233;315] p_1=0,0000 p_2=0,002

Примечание: p_1 – статистическая значимость различий по сравнению с группой ОПЛ/ОРДС; p_2 – статистическая значимость различий по сравнению с тяжелыми пневмониями.

При изучении аутопсийного материала умерших при исследовании скелетной мускулатуры на фоне геморрагий выявлены вакуольная дистрофия миоцитов и миоцитолиз, а при исследовании почек в просвете канальцев отмечено скопление миоглобиновых цилиндров (миоглобинурийный нефроз). Учитывая эти изменения, а также прижизненное повышение в анализах крови соотношения АСТ/АЛТ, уровня КФК и ЛДГ, наиболее вероятно предположить наличие рабдомиолиза при тяжелом течении гриппозных пневмоний. В связи с этим представлялось интересным более детально изучить патоморфологические изменения в почках у умерших больных. С целью идентификации миоглобина в просветах канальцев почек был использован чувствительный и максимально селективный метод – иммуногистофенотипирование.

В результате данного исследования выявлено наличие миоглобина в просвете канальцев почек в 22 случаях (46,8%). Патоморфологические изменения при поражении почек миоглобином подобны острому канальцевому некрозу другой этиологии (рисунок 1, 2). Но патогномоничной особенностью явилось наличие в просвете капсул клубочков и канальцев белка миоглобина. Визуализировалась следующая картина пигментного нефроза:

- неравномерное и слабое кровенаполнение сосудов стромы, капилляров клубочков; в просвете капсул многих клубочков гомогенные массы;
- извитые канальцы многих клубочков расширены, в просветах зернистый детрит;
- канальцевый эпителий с набухшей, слабо зернистой цитоплазмой;
- в просветах многих канальцев слабо зернистые и достаточно гомогенные массы, давшие яркую реакцию с диаминобензидином (буро-рыжего цвета).

Выводы. Таким образом, по результатам иммуногистохимического исследования полутонких срезов паренхимы почек погибших больных в 46,8% случаях выявлено наличие

миоглобина в просвете канальцев почек. При сопоставлении и анализе результатов комплексного морфологического исследования погибших с клиническими данными, можно предположить, что вероятными источниками высвобожденного миоглобина явились дыхательная мускулатура грудной клетки и мышцы живота. В меньшей степени источником миоглобина могли явиться мускулатура опорно-двигательного аппарата (позиционное сдавление с последующим токсико-ишемическим поражением тканей). Так, имеющаяся нагрузка на мышечную ткань в условиях дефицита макроэргов ведёт к появлению несоответствия энергетического обеспечения миоцитов их потребностям и кислородному голоданию. Развивающаяся гипоксия, обусловленная первичным инфекционным поражением органов дыхания, падением артериального давления с замедлением кровотока и нарушением микроциркуляции сопровождается разрушением мышечных клеток и миоглобинурийным нефрозом. Согласно литературным данным определенный вклад в повреждение мышечной ткани при гриппе вносит и развившаяся гиперпродукция цитокинов, также не исключается, что сам вирусный агент может вырабатывать мышечно-специфичные токсины.

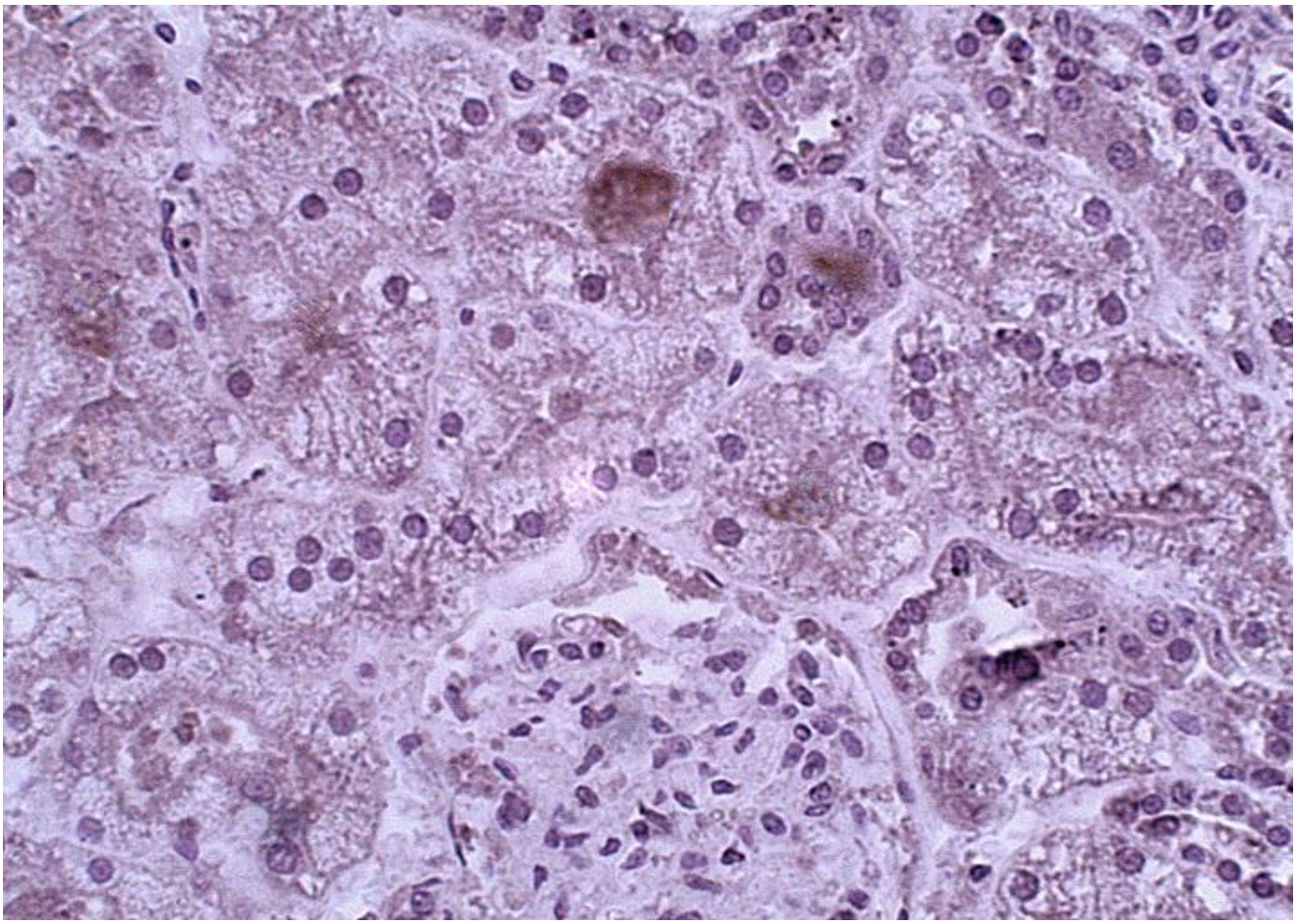

Рис. 1. Микрофотография. Иммуногистохимическое окрашивание с антимиоглобиновыми антителами; хромоген – продукты реакции с диаминобензидином, фоновое докрашивание гематоксилином. Увел. х 200.

В просвете капсулы клубочка коричневые массы. Канальцевый эпителий с набухшей, слабо зернистой цитоплазмой, нередко частично подвергнут некрозу (смотри на клетки без ядер); в просветах многих канальцев слабо зернистые и достаточно гомогенные массы буро-рыжего цвета.

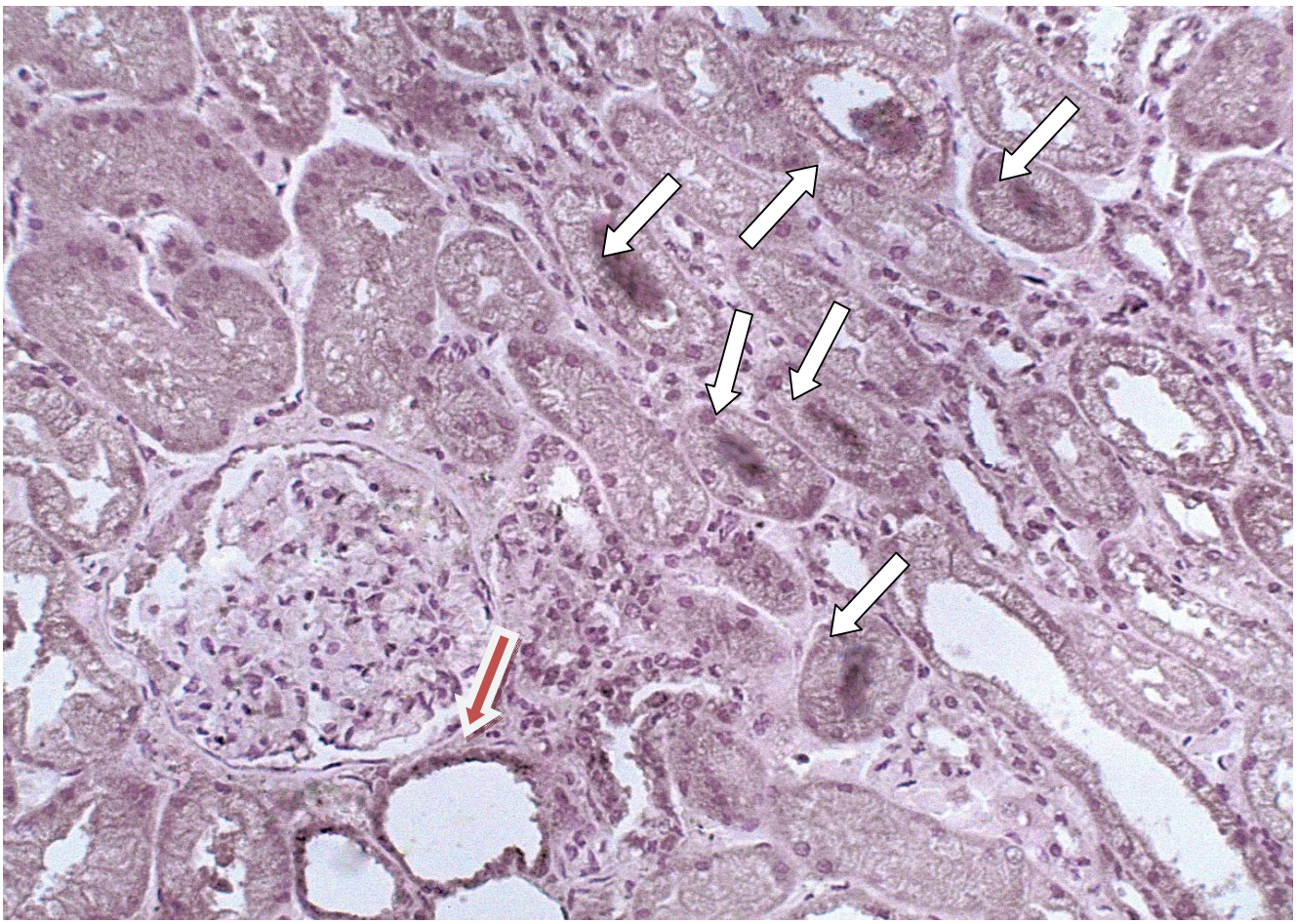

Рис. 2. Микрофотография. Иммуногистохимическое окрашивание с антимиоглобиновыми антителами; хромоген – продукты реакции с диаминобензидином, фоновое докрашивание гематоксилином. Увел. х 200.

Красная стрелка указывает на сосуды (почечные артериолы) с прокрашенным мышечным слоем.

Литература:

1. Закономерности изменения лабораторных показателей при пневмонии у больных гриппом A/H1N1 / Е.Н. Романова, О.М. Серебрякова, А.В. Говорин, А.П. Филев // Эпидемиология и инфекционные болезни. – 2011. - №4. – С. 23-27.
2. Bench-to-bedside review: Rhabdomyolysis – an overview for clinicians / L. Ana [et al.] // Critical Care. – 2005. - N 9. – P.158-169.
3. Berry L. Influenza A infection with rhabdomyolysis and acute renal failure - a potentially fatal complications / L. Berry, S. Braude // Postgrad Med J. – 1991. – Vol. 67. – P. 389-3842.
4. Carrillo-Esper R. Rhabdomyolysis and acute renal failure in human influenza A H1N1 mediated infection / R. Carrillo-Esper // Gac. Med. Mex. – 2009. – Vol. 45. – P. 519-521.
5. Critically Ill patients with 2009 influenza A(H1N1) in Mexico / G. Dominguez-Cherit [et all] // JAMA. – 2009. – Vol. 302. – P. 1880-1887.
6. Influenza A-induced rhabdomyolysis and acute kidney injury complicated by posterior reversible encephalopathy syndrome / R. Fearnley [et al.] // Anaesthesia. -2011. – Vol. 66. - P. 738–742.
7. Novel H1N1-associated rhabdomyolysis leading to acute renal failure / M. Parikh [et all] // Clin. Microbiol. Infect. – 2010. - Vol.16. – P. 330–332.
8. Visweswaran P. Rhabdomyolysis / P. Visweswaran, J. Guntupalli // Critical Care Clinic. – 1999. – Vol. 15. – P. 415-429.