НАУЧНЫЕ ОБЗОРЫ, ИЛЛЮСТРИРОВАННЫЕ КЛИНИЧЕСКИМИ НАБЛЮДЕНИЯМИ

УДК 616-006-07: 616.853

Маруева Н.А. [1], Петров А.П. [2], Ширшов Ю.А. [1]

ОСОБЕННОСТИ ДИАГНОСТИКИ ГАМАРТОМЫ ГИПОТАЛАМУСА ПРИ ЭПИЛЕПСИИ С ГЕЛАСТИЧЕСКИМИ ПРИСТУПАМИ

[1] Федеральное государственное бюджетное образовательное учреждение высшего образования «Читинская государственная медицинская академия» Министерства здравоохранения Российской Федерации; 672000 г.Чита, ул. Горького, 39А
[2] Негосударственное учреждение здравоохранения «Дорожная клиническая больница на ст. Чита – 2 открытого акционерного общества «Российские железные дороги»; 672040, г. Чита, ул. Горбунова, 11.

Резюме. *В диагностике этиологии эпилепсии с геластическими приступами до настоящего времени остаются проблемы, которые обусловлены как недостаточной информированностью врачей-неврологов, так и низкой доступностью магнитно-резонансной томографии высокого разрешения. В статье рассмотрен клинический случай поздней диагностики гамартомы гипоталамуса при эпилепсии с геластическими приступами,*
Ключевые слова: *эпилепсия, дети, геластические приступы, диагностика, гамартома гипоталамуса.*

Marueva N.A. [1], Petrov A.P. [2], Shirshov Yu.A. [1]

FEATURES OF THE DIAGNOSIS OF HYPOTHALAMIC HAMARTOMA IN EPILEPSY WITH GELASTIC ATTACKS

[1] Chita State Medical Academy; 39A Gorky St, Chita, Russia, 672000
[2] Road Clinical Hospital at Chita – 2 Station of Open Joint Stock Company «Russian Railways», 11 Gorbunov St, Chita, Russia, 672040.

Abstract. *Nowadays, there are still problems in the diagnosis of the etiology of epilepsy with gelastic seizures, which are due to both the lack of awareness of neurologists and the low availability of high-resolution magnetic resonance imaging. The article deals with the clinical case of late diagnosis of hypothalamic hamartoma in epilepsy with gelastic seizures.*
Key words*: epilepsy, children, gelastic seizures, diagnosis, hypothalamic hamartoma.*

Геластические приступы (ГП) (от греческого слова gelos – смех) – фокальные эпилептические приступы, проявляющиеся внезапными эпизодами насильственного смеха [1, 2, 3]. ГП относятся к редко встречающемуся виду эпилептических приступов. Частота встречаемости ГП составляет около 1% случаев эпилепсии [1, 2, 3]. Впервые приступы смеха были описаны в 1877 г. [4]. В отечественной литературе наибольшее число наблюдений (25 случаев) представлено в работе М.Б. Миронова и соавт., 2014 г. [2].

Для определения ГП применяют критерии, разработанные Gascon и Lombroso в 1971 г., согласно которым к ГП относят: повторные стереотипные приступы в виде улыбки или смеха; сочетание с другими клиническими проявлениями эпилептического характера; наличие приступной и межприступной эпилептиформной активности; отсутствие других состояний, при которых может появляться патологический хохот [5].

Согласно данным литературы, ГП наблюдаются прежде всего при гамартоме гипоталамуса. Помимо этого, причиной развития ГП могут быть структурные нарушения височной и лобной локализации [1, 2, 3, 6, 7, 8]. Гипоталамическая гамартома – это врожденная опухолевидная мальформация tiber cinerum, которая формируется в период внутриутробного развития. Её относят к разряду гетеротопий. Названная патология характеризуется отсутствием метастазов и прогрессирующего роста [9]. Для диагностики гамартомы гипоталамуса необходимо проведение магнитно-резонансной томографии (МРТ) высокого разрешения (с на-

пряженностью поля не менее 1,5 Тесла, с использованием специального эпилептологического протокола, с более тонкими срезами и применением дополнительных режимов усиления сигнала и обработки изображения), тогда как данные интериктального и иктального видеоэлектроэнцефалографического мониторинга (ВЭЭГМ) могут показывать как ложноположительные, так и ложноотрицательные результаты [9, 10].

Особенности клинической характеристики, также, как и возраст дебюта ГП зачастую определяются локализацией зоны поражения в головном мозге. Обычно продолжительность смеха составляет около 30 с. Ассоциация ГП с изменением настроения (ощущением радости или печали), нарушением сознания, чаще указывает на фокальные структурные повреждения в височной или лобной долях, а не на гамартому гипоталамуса [3]. В тех случаях, когда ГП вызваны гамартомой гипоталамуса, клинические проявления заболевания возникают преимущественно в возрасте до 5 лет, начиная с неонатального периода. Тогда как, при повреждении лобной или височной долей, ГП чаще появляются у детей в возрасте старше 5 лет. Необходимо учитывать и наличие других клинических проявлений у ребёнка в момент дебюта ГП. Поскольку в литературе представлены сведения о том, что при структурных нарушениях лобной или височной долей другие клинические признаки заболевания предшествуют ГП [3].

В большинстве случаев регистрируется медикаментозная резистентность ГП, особенно часто при гипоталамической локализации патологического процесса. Ремиссия или клиническое улучшение могут быть достигнуты хирургическим вмешательством [1, 2, 3]. В исследовании М.Б. Миронова и соавт., после хирургического лечения снижение частоты случаев ГП на 50% и более отмечено в 20%, прекращение - в 12% [2]. Оперативное лечение должно проводиться как можно раньше для предупреждения формирования вторичных эпилептогенных зон и прогрессирования нарушений интеллектуальных функций [9].

Таким образом, клиническая характеристика, течение и эффективность медикаментозной терапии эпилепсии с ГП в значительной мере определяются локализацией зоны поражения в головном мозге. Поэтому ведущая роль в определении адекватной тактики ведения пациентов с названной патологией отводится современным методам нейровизуализации. Однако в нашем крае сохраняются объективные проблемы в этой сфере, которые мы рассмотрим в представленном далее клиническом наблюдении.

Цель. Демонстрация клинического случая поздней диагностики гамартомы гипоталамуса при эпилепсии с ГП, обусловленной сложностями нейровизуализации структурных нарушений в головном мозге.

Мальчик К., рожден от II беременности, II родов в срок, с весом 3208 г. Со слов мамы развивался соответственно возрасту: ходит с 9 мес., речь – предложения - с 3 лет. С рождения мама замечала эпизоды насильственной улыбки и смеха. В 9 мес. обратилась за помощью к неврологу-эпилептологу, назначено проведение ВЭЭГМ, МРТ головного мозга (0,5 Тесла, поскольку МРТ высокого разрешения в то время в крае отсутствовала), где патологии не выявлено. Был установлен диагноз эпилепсия и рекомендован приём противоэпилептического препарата (ПЭП). Мама ПЭП не давала, и хотя приступы смеха отмечались несколько раз в неделю, за помощью не обращалась до 5 лет, когда приступы участились до нескольких раз в сутки. В 5 лет мама привела ребёнка на консультацию к неврологу, который назначил Аминофенилмасляной кислоты гидрохлорид (препарат «Фенибут»), на десятый день приёма которого, утром после сна, развился генерализованный тонико-клонический приступ. В связи с случившимся, мама пришла на приём к неврологу-эпилептологу. Жалобы на приёме: приступы начинаются со смеха, затем - перекос лица вправо, заторможенность в течении 3 мин, возникают в дневное время с частотой от 1 до 4 раз в сут. Специалистом рекомендовано проведение исследования: МРТ головного мозга 1,5 Тесла (без патологии) и ночной ВЭЭГМ. Заключение ВЭЭГМ: основной ритм бодрствования соответствует возрасту; умеренные диффузные изменения; во время проведения гипервентиляции до дневного сна зафиксирована региональная эпилептиформная активность в виде разряда комплексов пик-медленная волна в левой лобно-заднелобной области с формированием вторично генерализованного паттерна, представленного пик-волновой активностью частотой 3 Гц, длительность 22 се-

кунды; сон слабо модулирован по фазам, физиологические паттерны non-REM сна прослеживаются; в 1-2 стадиях медленного сна в виде разряда комплексов пик-медленная волна в лобно-заднелобных областях с переменной латерализацией и с формированием вторично генерализованного паттерна, представленного пик-волновой активностью; периодически региональное начало не выражено и разряды можно отнести к диффузным; длительность разрядов - до 25 секунд; во сне зафиксирован геластический приступ: появилась гримаса смеха с преобладающим спазмом мышц правой щеки и короткая вокализация; длительность эпизода 20 секунд; в ЭЭГ появление ритмичной медленноволновой активности в лобно-заднелобных областях с последующей генерализацией и появлением билатерально-синхронной эпилептиформной активности в лобно-заднелобных областях, представленной комплексами острая-медленная волна, рисунок 1-2.

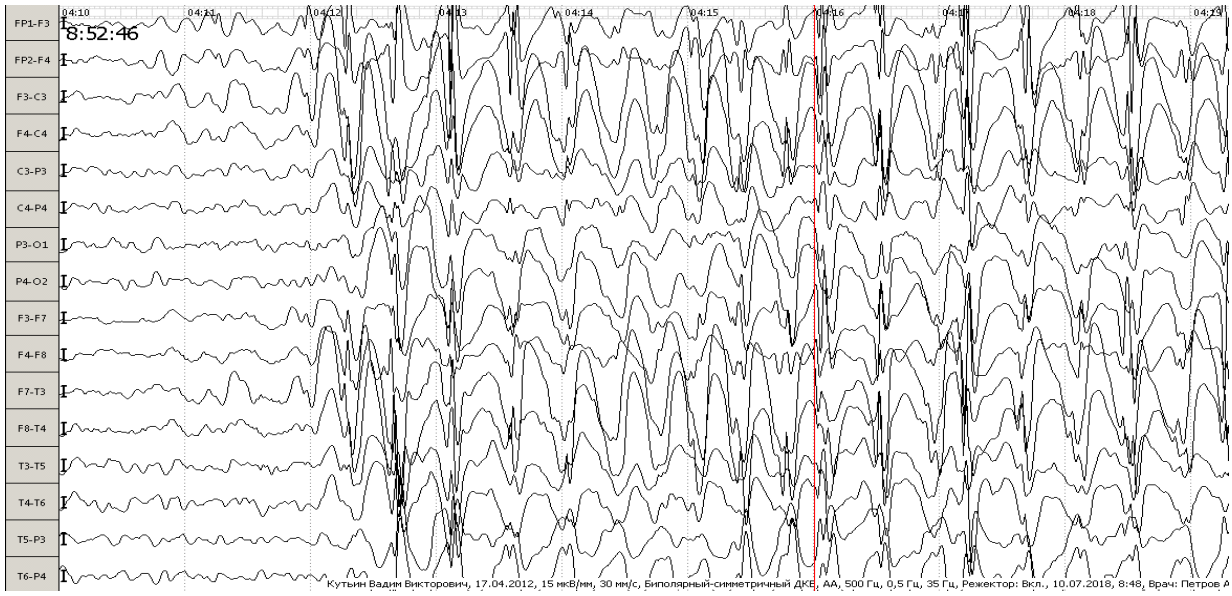

Рис. 1. Пациент К., фрагмент записи дневного ВЭЭГМ (бодрствование): региональная эпилептиформная активность в виде разряда комплексов пик-медленная волна в левой лобно-заднелобной области с формированием вторично-генерализованного паттерна, представленного пик-волновой активностью частотой 3 Гц, длительность 22 секунды

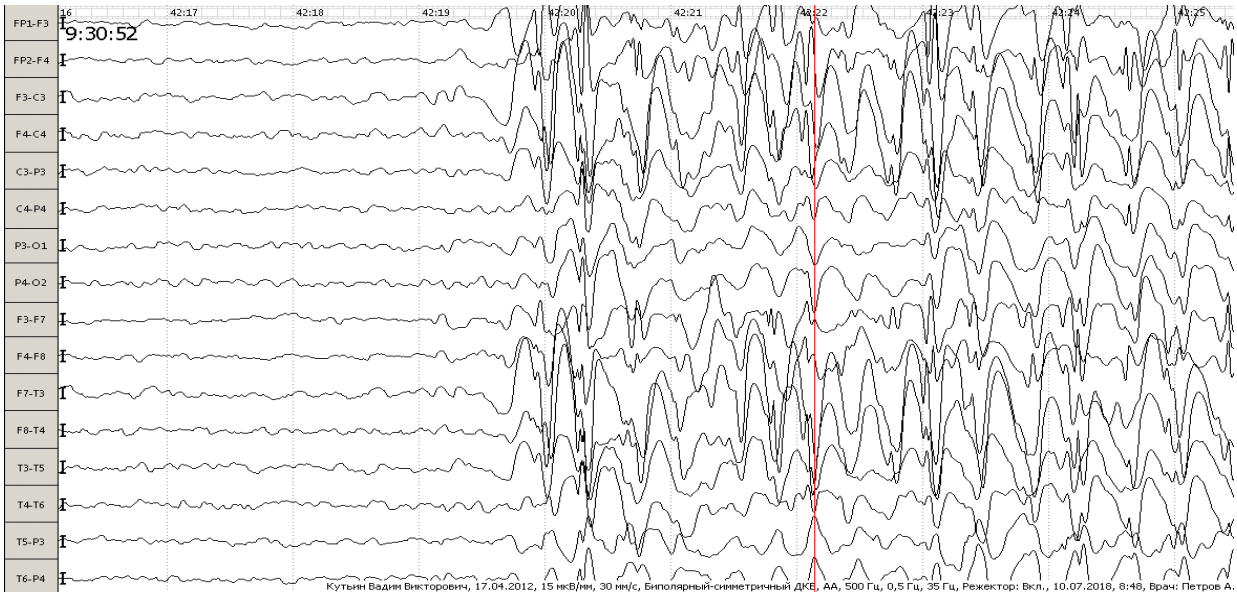

Рис. 2. Пациент К., фрагмент записи дневного ВЭЭГМ (сон, иктальная ЭЭГ): ритмичная медленноволновая активность в лобно-заднелобных областях с последующей генерализацией и появлением билатерально-синхронной эпилептиформной активности, представленной комплексами острая-медленная волна

Невролог-эпилептолог установил диагноз: фокальная эпилепсия неизвестной этиологии, фокальные приступы с нарушением сознания до 4 раз в сут., однократный билатеральный тонико-клонический приступ с фокальным дебютом. В лечении назначены вальпроаты с наращиванием дозы от 20 мг/кг/сут. до 40 мг/кг/сут. Мама самостоятельно резко снизила дозу ПЭП, что привело к появлению серийных приступов по типу «обмякания», которые повторялись в течении суток. В дальнейшем в лечении заболевания использовали окскарбазепин (с постепенным увеличением дозы до 30 мг/кг/сут.), комбинацию окскарбазепина с вальпроатами, топирамат (с титрацией дозы до 5 мг/кг/сут.). Однако приступы сохранялись с прежней частотой. Со слов мамы, на фоне приёма топирамата стало хуже – появились еженочные приступы с задержкой дыхания. В связи с этим топирамат постепенно отменен. Врачом эпилептологом рекомендована консультация в ведущих клиниках г. Москва, где была проведена МРТ с напряженностью поля 3 Тесла с применением эпилептологического протокола. Заключение МРТ: гамартома левого гипоталамуса. На основании полученных данных выставлен диагноз: структурная фармакорезистентная фокальная эпилепсия (гамартома левого гипоталамуса), фокальные приступы с нарушением сознания до 4 раз в сут. Рекомендовано оперативное лечение.

Выводы. Представленное клиническое наблюдение демонстрирует случай поздней диагностики (в 6 лет) гамартомы гипоталамуса у ребёнка, страдающего эпилепсией с ГП, при дебюте припадков на первом году жизни. Причиной рассмотренной ситуации являются, как недостаточная информированность врачей-неврологов о клинической характеристике, диагностике и тактике ведения пациентов с данной патологией, так и объективные организационно-экономические трудности, а именно отсутствие в медицинских учреждениях Забайкальского края МРТ с напряженностью поля 3 Тесла.

Таким образом, для своевременного выявления эпилепсии с ГП и улучшения прогноза течения заболевания необходимо повышение уровня знаний врачей-неврологов по вопросам клинико-анатомо-электроэнцефалографической характеристики этого типа приступов, и обеспечение доступности современных инструментальных методов диагностики, таких как МРТ с напряженностью поля 3 Тесла, с применением эпилептологического протокола.

Литература:

1. Усачева Е.Л., Мухин К.Ю., Притыко А.Г., Айвазян С.О., Харламов Д.А**.,** Шорина М.Ю. Геластические припадки: этиология, семиология, терапевтические перспективы. Неврология и психиатрия им. С.С. Корсакова. 2003. 103 (1). 10–6.
2. Миронов М.Б., Иванова И.В., Мухин К.Ю. Геластические приступы. Эпилепсия и пароксизмальные состояния. 2014. 6 (3). 20-29.
3. Goran B., Orvar E. Gelastic seizures. ILAE (Internet). Avaliable from: http://epidoc.ru/ seizures/ilae/gelastic_seizures.html.
4. Trousseau A. De l'epilepsie. Clinique Medicale de L'Hotel-Dieu de Paris. 1877. 89-155.
5. Gascon G.G., Lombroso C.T. Epileptic (gelastic) laughter. Epilepsia. 1971. 12(1). 63-76.
6. Plouin P., Ponsot G., Dulac O., Diebler C, Arthuis M. Hypothalamic hamartomas and laughing seizures. Clinical Neurophysiology. 1983. 13 (3). 312-316.
7. Diebler C., Ponsot G. Hamartomas of the tuber cinereum. Neuroradiology. 1983. 25 (2). 93-101.
8. Миронов М.Б., Мухин К.Ю., Дорофеева М.Ю., Иванова И.В., Журавлёва Т.И., Алиханов А.А. Геластические приступы при туберозном склерозе. Русский журнал детской неврологии. 2014. 9 (2). 50-54.
9. Айвазян С.О. Хирургическое лечение эпилепсии у детей: показания, вопросы предхирургического обследования. М. 2017.
10. Jayakar P., Gaillard W.D., Tripathi M.**,** Libenson M, Mathern G., Cross H. Diagnostic Test Utilization in Evaluation for Resective Epilepsy Surgery in Children: Recommendations on behalf

of the Task Force for Paediatric Epilepsy Surgery (of the Commission for Pediatrics) and the Diagnostic Commission of the ILAE. Epilepsia. 2014. 55 (4). 507-518.

References:

1. Usacheva E.L., Mukhin K.Y., Prityko A.G., Ayvazyan S.O., Kharlamov D.A., Shorina M.Y. Gelastic seizures: etiology, semiology and therapeutic perspectives. Neurology and psychiatry S.S. Korsakova. 2003. 103 (1). 10–6.
2. Mironov M.B., Ivanova I.V., Mukhin K.Yu. Gelastic seizures. Epilepsy and paroxysmal conditions. 2014. 6 (3). 20-29.
3. Goran B., Orvar E. Galactic seizures. ELI (Internet). Available from: http://epidoc.ru/seizures/ilae/gelastic_seizures.html ahhh!
4. Trousseau A. De l'epilepsie. Clinique Medicale de L'Hotel-Dieu de Paris. 1877. 89-155.
5. Gascon G.G., Lombroso C.T. Epileptic (gelastic) laughter. Epilepsia. 1971. 12 (1). 63-76.
6. Plouin P., Ponsot G., Dulac O., Diebler C, Arthuis M. Hypothalamic hamartomas and laughing seizures. Clinical neurophysiology. 1983. 13 (3). 312-316.
7. Diebler C., Ponsot G. Hamartomas of the tuber cinereum. Neuroradiology. 1983. 25 (2). 93-101.
8. Mironov M.B., Mukhin K.Y., Dorofeeva M.Yu., Ivanova I.V., Zhuravlyova T.I. Alikhanov A.A. Gelastic seizures in tuberous sclerosis. Pediatric neurology. 2014. 9 (2). 50-54.
9. Aivazyan S.O. Surgical treatment of epilepsy in children: indications, problems of presurgical examination. M. 2017.
10. Jayakar P., Gaillard W. D., Tripathi M., Libenson M, Mathern G., Cross H. Diagnostic Test Utilization in Evaluation for Resective Epilepsy Surgery in Children: Recommendations on behalf of the Task Force for Paediatric Epilepsy Surgery (of the Commission for Pediatrics) and the Diagnostic Commission of the ILAE. Epilepsy. 2014. 55 (4). 507-518.