

doi : 10.52485/19986173_2022_4_34

УДК 615.324:017

Гуляев С.М.¹, Сангадиева Т.И.², Ламажапова Г.П.²

МОРФОЛОГИЧЕСКАЯ ОЦЕНКА НЕЙРОПРОТЕКТИВНОГО ДЕЙСТВИЯ СРЕДСТВА ИЗ ЖИРА БАЙКАЛЬСКОЙ НЕРПЫ И «КОРТЕКСИНА» ПРИ ЭКСПЕРИМЕНТАЛЬНОЙ ИШЕМИИ ГОЛОВНОГО МОЗГА

¹Федеральное государственное бюджетное учреждение науки
Институт общей и экспериментальной биологии Сибирского отделения
Российской академии наук (670047, г. Улан-Удэ, ул. Сахьяновой, 6, Россия);

²Федеральное государственное бюджетное образовательное учреждение
высшего образования «Бурятский государственный университет»,
(670000, г. Улан-Удэ, ул. Смолина, 24 «а», Россия)

Целью исследования явилась морфологическая оценка нейропротективного действия сочетанного применения концентрата полиненасыщенных жирных кислот из жира байкальской нерпы и «Кортексина» при экспериментальной ишемии головного мозга у крыс.

Материалы и методы исследования. Объектами исследования служили концентрат полиненасыщенных жирных кислот из жира байкальской нерпы (ПНЖК) и «Кортексин». Исследования проводили на крысах линии Вистар обоего пола. Ишемию головного мозга воспроизводили путем односторонней окклюзии общей сонной артерии. Определяли влияние испытуемых средств на пространственную память у крыс с помощью «водного лабиринта Морриса», проводили общие морфологические исследования головного мозга.

Результаты. Установлено, что курсовое введение ПНЖК вместе с «Кортексином» крысам, подвергнутым ишемии головного мозга, оказывало ноотропное действие: в водном лабиринте Морриса количество выходов на платформу было в 2 раза больше, а среднее время поиска скрытой платформы было в 1,8 раз меньше по сравнению с контролем ($p \leq 0,05$). Морфологическими методами было установлено, что выраженность ишемического повреждения головного мозга была заметно меньше по сравнению с показателями контроля и крыс опытных групп, получавших монотерапию (ПНЖК или «Кортексин»).

Вывод. Сочетанное применение «Кортексина» с концентратом ПНЖК из жира байкальской нерпы оказывает выраженный нейропротективный эффект при ишемии головного мозга у крыс и улучшает показатели когнитивных функций благодаря комплексному действию полипептидных соединений и жирных кислот обоих средств.

Ключевые слова: ишемия головного мозга, нерпа, полиненасыщенные жирные кислоты омега-3, Кортексин, нейропротекция, когнитивные функции, нейроны, морфология.

Gulyaev S.M.¹, Sangadieva T.I.², Lamazhapova G.P.²

MORPHOLOGICAL EVALUATION OF THE NEUROPROTECTIVE EFFECT OF THE MEDICINE FROM THE BAIKAL SEAL FAT AND "CORTEXIN" IN EXPERIMENTAL BRAIN ISCHEMIA

¹ Institute of General and Experimental Biology SB RAS, 6 Sakhyanova str., Ulan-Ude., Russia, 670047;

² Buryat State University, 24 "a" Smolina str., Ulan-Ude, Russia, 670000

The aim of the study was a morphological assessment of the neuroprotective effect of the combined use of polyunsaturated fatty acids concentrate from fat of the Baikal seal and "Cortexin" in cerebral ischemia rats.

Materials and research methods. The objects of the study were the concentrate of polyunsaturated fatty acids from the fat of the Baikal seal (PUFA) and "Cortexin". The studies were carried out on Wistar rats of both sexes. Cerebral ischemia was reproduced by unilateral occlusion of the common carotid artery. The effect of the test agents on spatial memory in rats was determined using the "Morris water maze", and general morphological studies of the brain were performed.

Results. It was found that the course introduction of PUFA together with "Cortexin" to rats subjected to cerebral ischemia had a nootropic effect: in the Morris water maze, the number of exits to the platform was 2 times more, and the average search time for the hidden platform was 1.8 times less compared with control ($p \leq 0.05$). By morphological methods, it was found that the severity of ischemic brain damage was noticeably

less compared to the indicators of control and experimental rats receiving monotherapy (PUFA or "Cortexin").

Conclusion. The combined use of "Cortexin" with a PUFA concentrate from Baikal seal fat has a pronounced neuroprotective effect in cerebral ischemia in rats and improves cognitive functions due to the complex action of polypeptide compounds and fatty acids of both drugs.

Keywords: cerebral ischemia, seal, omega-3 polyunsaturated fatty acids, "Cortexin", neuroprotection, cognitive functions, neurons, morphology.

Когнитивные расстройства при хронической ишемии головного мозга характеризуются прогрессирующим ухудшением памяти и мышления и, несомненно, влияют на качество жизни больных [1, 2]. Эпизоды ишемических состояний головного мозга неизбежно приводят к интенсификации патологических процессов: гиперпродукции активных форм кислорода, глутаматной эксайтотоксичности и воспалительным реакциям [3]. Высокий уровень генерации свободных радикалов является причиной ишемического повреждения клеточных мембран, проводящих путей и активизации нейродеструктивных программ [4]. Сформировавшиеся патобиохимические паттерны со временем приводят к необратимым структурным изменениям в мозге и нарастанию когнитивного дефицита [5, 6].

Применение ноотропных и антиоксидантных препаратов оказывает нейропротективное действие при ишемических состояниях головного мозга, однако их применение нередко сопровождается развитием нежелательных реакций [7]. В связи с этим актуальной задачей является разработка нейропротективных средств, в частности, из природного сырья. В последнее время отмечается интерес к натуральным средствам, содержащим полиненасыщенные жирные кислоты (ПНЖК) [8, 9]. К богатым источникам ПНЖК относится жир байкальской нерпы (*Phoca (Pusa) Sibirica Gmel*), который содержит в своем составе в том числе и ω -3 жирные кислоты [10]. Так, жир байкальской нерпы издавна применяется в народной медицине для лечения многих заболеваний бронхолегочной и пищеварительной систем, повреждений кожи, что свидетельствует о широком спектре его терапевтических свойств [11]. Предполагается, что применение средства из жира байкальской нерпы в комплексе с ноотропным препаратом на основе полипептидов, полученных из коры головного мозга скота («Кортексином»), будет оказывать плейотропный лечебный эффект при ишемии головного мозга.

Цель исследования – дать морфологическую оценку нейропротективного действия сочетанного применения концентрата ПНЖК из жира байкальской нерпы и «Кортексина» при экспериментальной ишемии головного мозга у крыс.

Материалы и методы. Исследования проводили на крысах линии Wistar обоего пола массой 180-220 г согласно правилам, принятым на Европейской конвенции о защите позвоночных животных, используемых в экспериментальных и иных научных целях, в соответствии с Приказом МЗ РФ № 267 от 19.06.2003 г. «Об утверждении правил лабораторной практики». Протокол исследований согласован с этическим комитетом Института общей и экспериментальной биологии СО РАН (протокол № 2 от 05.09.2022 г.). Эвтаназию животных осуществляли методом мгновенной декапитации под эфирным наркозом. Объектами исследований являлись концентрат ПНЖК из жира байкальской нерпы, полученный методом комплексообразования с мочевиной [10], согласно ТУ 9281-017-02069473-01 на базе Биотехнологического центра ВСГУТУ (г. Улан-Удэ), «Кортексин» (ООО «Герофарм», Россия) и препарат сравнения – «Пирацетам» (ФП АО «Оболенское», Россия).

Ишемию головного мозга у крыс воспроизводили путем окклюзии левой общей сонной артерии под легким эфирным наркозом в операционных условиях [12]. Животные были распределены на шесть групп (в каждой группе $n=10$). Первую группу составили ложнооперированные животные (ЛО). Вторую группу (Контроль) составили крысы с ишемией головного мозга. Третью группу (Пирацетам) составили крысы, получавшие «Пирацетам» в дозе 8 мг/кг. Крысы четвертой группы (Кортексин) получали «Кортексин» в дозе 4 мг/кг 10 дней. Животные пятой группы (ПНЖК) получали внутрижелудочно концентрат ПНЖК в дозе 20 мг/кг в течение 14 дней до операции и 10 дней после. Животные шестой группы

(ПНЖК+Кортексин) получали концентрат ПНЖК в дозе 20 мг/кг в течение 14 дней до операции и в течение 10 дней после операции в сочетании с «Кортексином» в дозе 4 мг/кг. Когнитивные функции, пространственную память у крыс оценивали с помощью «водного лабиринта Морриса» [12].

После окончания эксперимента крыс декапитировали, извлекали головной мозг и помещали в фиксирующий раствор 10% нейтрального формалина (для морфологических исследований брали мозг у 3 крыс из каждой группы). Образцы ткани после стандартной гистологической обработки заливали в парафин, готовили серийные коронарные срезы ($n=10$) головного мозга каждого животного толщиной 5 мкм, окрашивали гематоксилином и эозином. Гистологические исследования микропрепаратов головного мозга проводили с использованием светового микроскопа Motic DMW-B1-223 ASC («Motic», Китай).

Статистическая обработка результатов исследования. Нормальность распределения оценивали с применением критерия Шапиро-Уилка. Анализ статистической значимости различий проводился с помощью t-критерия Стьюдента при $p \leq 0,05$. Данные представляли как средние величины (M) и стандартные ошибки (m). Статистический анализ между группами проводился с помощью однофакторного анализа вариаций (ANOVA) критерия Стьюдента с поправкой Бонферрони для множественных сравнений.

Результаты исследования и их обсуждение. Односторонняя окклюзия сонных артерий у крыс вызывала нарушение пространственной памяти: число выходов на платформу было в 1,5 раза меньше, время, затраченное на поиск платформы, в 1,3 раз было больше в сравнении с показателями ложнооперированных крыс в тесте на пространственную память («водный лабиринт Морриса») ($p \leq 0,05$) (табл. 1). Сочетанное курсовое введение крысам ПНЖК с «Кортексином» оказывало ноотропное действие при ишемии головного мозга: количество выходов на платформу были в 2 раза больше, а среднее время поиска скрытой платформы было в 1,8 раз меньше по сравнению с контролем ($p \leq 0,05$), при этом показатели были недостоверно выше таковых крыс, получавших монотерапию и препарат сравнения – «Пирацетам», а также ложнооперированных крыс (табл. 1).

При морфологическом исследовании микропрепаратов мозга ложнооперированных крыс патологий не обнаруживали: микрососуды, цитоархитектоника коры больших полушарий и гиппокампа были без существенных изменений, нейроны имели нормальную структуру (рис. 1 а).

У контрольных крыс в коре больших полушарий (ипсилатеральная сторона) отмечали выраженные патологические изменения сосудов и нейронов (рис. 1 б). Микрососуды были суженными, вокруг которых отмечали оптически «пустые» участки, свидетельствующие о развитии периваскулярного отека. Контуры капилляров были неровными, что указывало на дистонию и/или спазм сосудов, в их просвете обнаруживали отечные эндотелиоциты. У значительной доли нейронов (преимущественно III – V слои коры больших полушарий теменных областей) регистрировали признаки тяжелых ишемических повреждений нейронов – гиперхромия со сморщиванием, цитолиз, перичеллюлярный отек. Также регистрировали нейроны с умеренным повреждением – набуханием, эозинофильным окрашиванием цитоплазмы, ядра нередко были эксцентрично расположены. В цитоплазме обнаруживали крупные вакуольные образования, выраженные явления цитолитических процессов, что свидетельствовало о развитии глубоких катаболических процессов и деструкции. В гиппокампе на ипсилатеральной стороне отмечали васкулярные изменения, дезинтеграцию пирамидных слоев и заметное снижение клеточной плотности, наиболее выраженные в зоне CA₁ (рис. 1 б). В большинстве случаев нейроны были с признаками необратимого повреждения: изменения формы нейронов и ядер, в цитоплазме отмечали вакуоли, свидетельствующие о развитии дистрофических процессов. Также в полях зрения наблюдали присутствие гиперхромных сморщенных нейронов и клеток-теней. На контрлатеральной стороне мозга тяжелых изменений нейронов в коре больших полушарий и гиппокампа встречали реже: изменения заключались в набухании, частичном хроматолизе. Проведенные исследования показали, что односторонняя окклюзия общей сонной артерии приводит к

дисфункции сосудов, повреждению и гибели нейронов, расположенных преимущественно в теменной области коры больших полушарий (III – V слои) и области СА₁ гиппокампа на ипсилатеральной стороне.

Морфологическая картина коры больших полушарий крыс, получавших испытываемые средства, в целом, отличалась меньшей выраженностью ишемических изменений: случаев вазоспазма и/или дистонии микрососудов отмечали реже, а необратимых дистрофических изменений нейронов регистрировали значительно меньше в сравнении с контролем. Дистрофические изменения заключались в основном в набухании тел нейронов (острое набухание) и гипохромии (рис. 1 с – f), при этом доли гиперхромных нейронов в коре на ипсилатеральной стороне были значительно меньше, в сравнении с контролем. Изменения на контралатеральной стороне головного мозга были меньше, чем на ипсилатеральной. Существенных различий в структуре коры больших полушарий у крыс опытных групп при сравнительной их оценке не находили. При исследовании гиппокампа на стороне повреждения наблюдали следующую картину: доли гиперхромных и дистрофических нейронов были меньше, чем в контроле, при этом доля нормальных нейронов была значительно выше, чем в контроле. При гистологическом исследовании гиппокампа крыс, получавших одновременно ПНЖК и «Кортексин» патологических нейронов встречали в полях зрения значительно реже, чем в гиппокампе животных, получавших монотерапию: доля гиперхромных и дистрофических нейронов была меньше (рис. 1 f, гиппокамп).

Таблица 1

Влияние ПНЖК+Кортексин на пространственную память у крыс в тесте «Водный лабиринт Морриса»

Показатели	Группы животных					
	ЛО (n=10)	Контроль (n=10)	Пирацетам (n=10)	Кортексин (n=10)	ПНЖК (n=10)	ПНЖК + Кортексин (n=10)
Число выходов на платформу	8,6±1,0	5,6±0,6 [#]	8,5±1,2*	8,6±1,1*	9,3±0,9*	11,8±1,4*
Поиск платформы (в сек)	5,6±0,8	7,5±1,3 [#]	5,3±0,4*	5,1±0,7*	4,8±0,7*	4,0±0,3*

Примечания: [#] – различия значимы по сравнению с ЛО, * – различия значимы по сравнению с контролем, p<0,05.

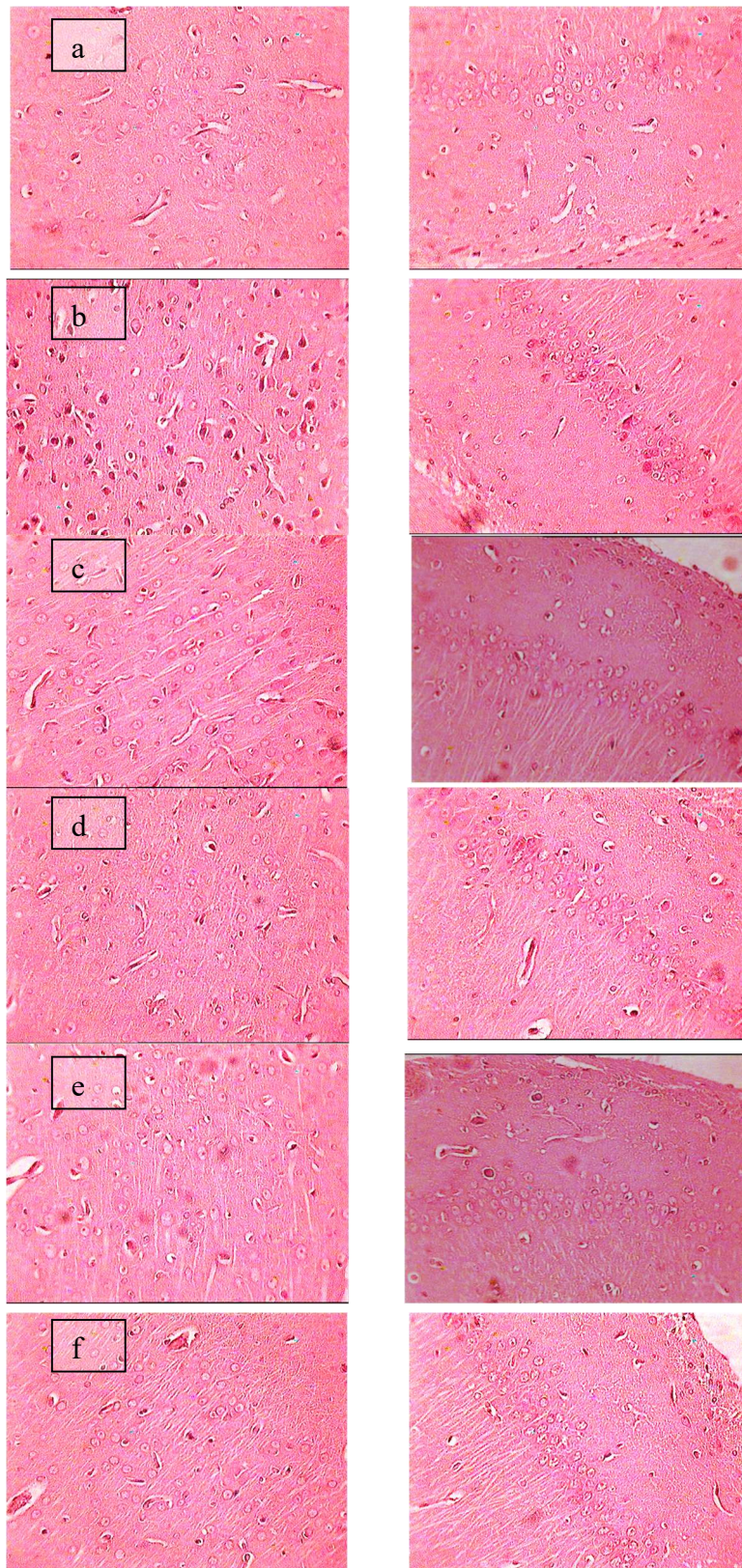


Рис. 1. Микропрепараты головного мозга крыс, унилатеральная окклюзия левой общей сонной артерии, 21 сутки; а – ЛО, b – контроль, с – парацетам, d – кортексин, e – ПНЖК, f - ПНЖК+кортексин;

Слева микрофотографии (ипсилатеральная сторона) коры теменных областей больших полушарий, справа – дорсальный гиппокамп (CA 1); окраска гематоксилином и эозином, увеличение $\times 400$.

В результате проведенных исследований установлено, что введение крысам с ишемией головного мозга концентрата ПНЖК из жира нерпы в сочетании с «Кортексином» улучшало у них показатели когнитивных функций. При морфологическом изучении микропрепаратов мозга было выявлено, что доля регрессивных форм нейронов в исследуемых структурах мозга была значительно меньше по сравнению с контролем и таковыми показателями крыс референтных групп. Считается, что ноотропный эффект «Кортексина» обусловлен нейротрофическим действием полипептидных соединений [13]. Этот препарат способен стимулировать нейропластичность, препятствовать развитию апоптоза, ингибировать процессы перекисного окисления липидов, а также оказывает нормализующее действие на возбуждающие и тормозные системы в ЦНС [14]. Средства, содержащие омега 3-жирные кислоты, применяют в составе комплексной терапии кардиоваскулярных заболеваний [8]. Показано, что омега 3-жирные кислоты обладают гиполипидемическим, антитромботическим свойствами, стимулируют процессы регенерации при ишемических повреждениях [9, 15]. В этой связи можно сделать заключение, что нейропротективный эффект концентрата ПНЖК из жира байкальской нерпы в сочетании с «Кортексином» при ишемии головного мозга обусловлен гармоничным сочетанием действий жирных кислот и полипептидных соединений, оказывающих нейротрофическое и противоишемическое влияние на структуры и функции нейронов. Проведенные исследования аргументируют целесообразность применения концентрата из жира нерпы в составе комплексной терапии больных с начальными формами недостаточности мозгового кровообращения, что, очевидно, будет препятствовать развитию когнитивных нарушений и прогрессированию заболевания. Вместе с тем необходимо дальнейшее изучение механизмов нейропротективного действия концентрата из жира байкальской нерпы в сочетании с «Кортексином» и проведение прицельного морфометрического анализа нейронных структур головного мозга при ишемии.

Таким образом, односторонняя окклюзия сонных артерий у крыс вызывает нарушение пространственной памяти, вызванное ишемическим повреждением нейронов коры больших полушарий и гиппокампа. Комплексное применение «Кортексина» с концентратом ПНЖК из жира байкальской нерпы оказывает нейропротективное действие при ишемии головного мозга у белых крыс и улучшает показатели когнитивных функций благодаря сочетанному действию полипептидных и жирнокислотных компонентов обоих средств.

Работа выполнена в рамках темы госзадания: № 0271-2021-0005 (FWSM-2021-0005).

Вклад авторов:

Гуляев С.М.- 40% (разработка концепции и дизайна исследования, анализ и интерпретация данных, анализ литературы по теме исследования, научное редактирование, утверждение окончательного текста статьи).

Сангадиева Т.И. – 40% (сбор данных, анализ и интерпретация данных, анализ литературы по теме исследования, написание текста статьи, техническое редактирование, утверждение окончательного текста статьи).

Ламажапова Г.П. – 20% (сбор данных, техническое редактирование, утверждение окончательного текста статьи).

Список литературы:

1. Аверина Е.С. Исследование жирнокислотного состава жира байкальской нерпы *Phoca (Pusa) Sibirica Gmel.* и разработка новых путей его применения. Вестник Бурятского Университета. Химия. Физика. 2009. 3. 61-66.
2. Емелин А. Ю. Когнитивные нарушения при цереброваскулярной болезни. Неврология, нейропсихиатрия, психосоматика. 2014. 4. 11–18. <https://doi.org/10.14412/2074-2711-2014-4-11-18>

3. Скворцова В.И., Нарциссов Я.Р., Бодыхов М.К. Оксидантный стресс и кислородный статус при ишемическом инсульте. Журнал неврологии и психиатрии им. С.С. Корсакова. 2007. 107. 1. 30–36.
4. Singh R.P, Sharad S.S, Kapur S. Free Radicals and Oxidative Stress in Neurodegenerative Diseases: Relevance of Dietary Antioxidants. *ЛАСМ*. 2004. 5(3). 218-225.
5. Смолко Д.Г. Динамика когнитивных функций и биомаркеров ишемии мозга при лечении кортексином пациентов с хронической сосудисто-мозговой патологией. Международный неврологический журнал. 2017. 1. 128–133. DOI: 10.22141/2224-0713.1.87.2017.96548
6. Вахнина Н. В. Сосудистые когнитивные нарушения. Неврология, нейропсихиатрия, психосоматика. 2014. 1. 74–79. <https://doi.org/10.14412/2074-2711-2014-1-74-79>
7. Машковский М.Д. Лекарственные средства. М.: Медицина, 1988.
8. Перова, Н.В. Омега-3 полиненасыщенные жирные кислоты в кардиологии. Кардиоваскулярная терапия и профилактика. 2005. 4 (4). 112-118.
9. Чекман И.С. Горчакова Н.А., Руденко А.В. Клинико-фармакологические свойства полиненасыщенных жирных кислот (обзор литературы и собственных исследований). Журнал національної Академії медичних наук України. 2013. 19 (3). 286-296.
10. Жамсаранова С.Д., Ламажапова Г.П., Сынгеева Э.В. Разработка метода получения концентрата полиненасыщенных жирных кислот. *BBRA – Biosciences Biotechnology Research Asia*. 2014. 11. P. 59-64.
11. Gladyshev M.I. Essential polyunsaturated fatty acids and their food sources for man. *Journal of the Siberian Federal University. Biology*. 2012. 4 (5). 352-386. <https://elib.sfu-kras.ru/handle/2311/9554>
12. Руководство по экспериментальному (доклиническому) изучению новых фармакологических веществ/ под общей редакцией Р.У. Хабриева. 2-е изд., перераб. и доп.- М.: Медицина, 2012. 832 с.
13. Гомазков О.А. Кортексин: молекулярные механизмы и мишени нейропротективной активности. Журнал неврологии и психиатрии. 2015. 8, 99-104. doi: 10.17116/jnevro20151158199-104].
14. Gulyaeva N.V. Molecular Mechanisms of the Actions of Brain Peptide-Containing Drugs: Cortexin. *Neuroscience and Behavioral Physiology*. 2019. 49 (8). DOI 10.1007/s11055-019-00839-
15. Bu J., Dou Y., Tian X., Wang Z., Chen G.. The Role of Omega-3 Polyunsaturated Fatty Acids in Stroke // *Oxidative Medicine and Cellular Longevity*. 2016. Article ID 6906712, <http://dx.doi.org/10.1155/2016/6906712>]

References

1. Averina E.S. Study of the fatty acid composition of the fat of the Baikal seal *Phoca (Pusa) Sibirica* Gmel. and the development of new ways of its application. *Bulletin of the Buryat University. Chemistry. Physics*. 2009. 3. 61-66. in Russian.
2. Emelin, A. Yu. Cognitive disorders in cerebrovascular disease. *Neurology, neuropsychiatry, psychosomatics*. 2014. № 4. 11-18. <https://doi.org/10.14412/2074-2711-2014-4-11-18>. in Russian.
3. Skvortsova V.I., Narcissov Ya.R., Bodykh M.K., et al. Oxidative stress and oxygen status in ischemic stroke. *Journal of Neurology and Psychiatry named after S.S. Korsakov*. 2007. 107 (1). 30-36. in Russian.
4. Singh RP, Sharad SS, Kapur S. Free Radicals and Oxidative Stress in Neurodegenerative Diseases: Relevance of Dietary Antioxidants. *LASM* 2004. 5(3). 218-225.
5. Smolko D.G. Dynamics of cognitive functions and biomarkers of brain ischemia in the treatment of patients with chronic cerebrovascular pathology with cortexin. *International Neurological Journal*. 2017. 1. 128-132. DOI: 10.22141/2224-0713.1.87.2017.96548. in Russian.
6. Vakhnina N. V. Vascular cognitive disorders . *Neurology, neuropsychiatry, psychosomatics*. 2014. 1. 74–79. <https://doi.org/10.14412/2074-2711-2014-1-74-79>. in Russian.

7. Mashkovsky M.D. Medicines. M.: Medicine, 1988.
8. Perova N.V. Omega-3 polyunsaturated fatty acids in cardiology. Cardiovascular therapy and prevention. 2005. 4 (4). 112-118. in Russian.
9. Chekman I.S. Clinical and pharmacological properties of polyunsaturated fatty acids (review of literature and own research). Journal of the National Academy of Medical Sciences of Ukraine. 2013. 19 (3). 286-296. in Russian.
10. Zhamsaranova S.D. Lamazhapova G.P., Syngeeva E.V. Development of a method for obtaining a concentrate of polyunsaturated fatty acids. BBRA – Biosciences Biotechnology Research Asia. 2014. 11. 59-64. in Russian.
11. Gladyshev M.I. Essential polyunsaturated fatty acids and their food sources for man // Journal of the Siberian Federal University. Biology. 2012. 4 (5). 352-386. <https://elib.sfu-kras.ru/handle/2311/9554>
12. Guidelines for the experimental (preclinical) study of new pharmacological substances / under the general editorship of R.U. Khabriev. – 2nd ed., reprint. and additional. Moscow : JSC "Publishing House "Medicine", 2012. 832. in Russian.
13. Gomazkov O. A. Cortixin: molecular mechanisms and targets of neuroprotective activity // Journal of Neurology and Psychiatry. 2015. 8. 99-104. DOI 10.17116/jnevro20151158199-104]. in Russian.
14. Gulyaeva N.V. Molecular mechanisms of action of peptide-containing brain preparations: Cortixin. Neurology and behavioral physiology. 2019. 49 (8), DOI 10.1007/s11055-019-00839.
15. Bu J., Dou Y., Tian X., Wang Z., Chen G.. The Role of Omega-3 Polyunsaturated Fatty Acids in Stroke // Oxidative Medicine and Cellular Longevity. 2016. Article ID 6906712, <http://dx.doi.org/10.1155/2016/6906712>].