doi : 10.52485/19986173_2023_4_125
УДК : 616-006; 616 - 08

Каюкова Е.В., Троицкая Н.И., Батоева С.Г.

ЛЕКАРСТВЕННЫЙ ОСТЕОНЕКРОЗ ЧЕЛЮСТИ КАК РЕДКОЕ ОСЛОЖНЕНИЕ ЛЕЧЕНИЯ КОСТНЫХ МЕТАСТАЗОВ У ОНКОЛОГИЧЕСКИХ БОЛЬНЫХ

Федеральное государственное бюджетное образовательное учреждение высшего образования «Читинская государственная медицинская академия» Министерства здравоохранения Российской Федерации, 672000 г. Чита, ул. Горького 39 а

Лекарственный остеонекроз челюсти (ЛОНЧ) является редким осложнением антирезорбтивной терапии, которая в онкологии используется в лечении костных метастазов для профилактики возникновения и лечения неблагоприятных костных событий (болевой синдром, патологические переломы, компрессионный синдром). В статье представлен клинический случай возникновения ЛОНЧ у пациента с прогрессированием рака почки с наличием костных метастазов, который длительно получал таргетную терапию в сочетании с Деносумабом (антитело, ингибирующее резорбцию костной ткани). Приведен обзор литературы по частоте встречаемости, факторах риска и методах лечения ЛОНЧ. Необходимость тщательного сбора анамнеза, в том числе онкологического, наличие связи с приемом антирезорбтивных препаратов, выявление клинических и инструментальных признаков ЛОНЧ позволят поставить диагноз. Следует помнить о возможности возникновения ЛОНЧ у онкологических больных, получающих антирезорбтивную терапию, как для онкологов, так и стоматологов, врачей-терапевтов с целью профилактики развития ЛОНЧ, своевременной диагностики и лечения, учитывая возможность фатального исхода из-за развития сепсиса.

Ключевые слова: *лекарственный остеонекроз челюсти, антирезорбтивная терапия, побочные эффекты лекарств, злокачественное новообразование*

Kajukova E.V., Troitskaya N.I., Batoeva S.G.

DRUG-DRUG OSTEONECROSIS OF THE JAW AS A RARE COMPLICATION OF BONE METASTASES TREATMENT IN CANCER PATIENTS

Chita State Medical Academy, 39a Gorky str., Chita, Russia, 672000

Drug-induced osteonecrosis of the jaw (DONJ) is a rare complication of antiresorptive therapy, which in oncology is used in the treatment of bone metastases to prevent the occurrence and treatment of adverse bone events (pain syndrome, pathological fractures, compression syndrome). The article presents a clinical case of the occurrence of DOC in a patient with progression of kidney cancer with the presence of bone metastases, who received long-term targeted therapy in combination with Denosumab (an antibody that inhibits bone tissue resorption). A review of the literature on the incidence, risk factors and treatment methods of LONJ is provided. The need to carefully collect anamnesis, including oncological history, the presence of a connection with the use of antiresorptive drugs, and identification of clinical and instrumental signs of LOC will allow a diagnosis to be made. It is necessary to remember the possibility of the occurrence of LOC in cancer patients receiving antiresorptive therapy, both oncologists and dentists, general practitioners in order to prevent the development of LOC, timely diagnosis and treatment, taking into account the possibility of a fatal outcome due to the development of sepsis.

Key words: *drug-induced osteonecrosis of the jaw, antiresorptive therapy, side effects of drugs, malignant neoplasm*

Ежегодно костные метастазы выявляются более чем у 1,5 млн пациентов со злокачественными новообразованиями (ЗНО), из которых около 500 тысяч умирают. Развитие поражения костного скелета существенно снижает качество жизни пациентов онкологического профиля в связи с развитием болевого синдрома, нарушением подвижности [1]. Метастатическое поражение костей среди солидных опухолей чаще всего наблюдается при раке предстательной железы (85%), раке молочной железы (70%), раке легкого (40%) и раке почки (40%) [2].

В основе мультидисциплинарного подхода ведения больных с костными метастазами, помимо

специфического противоопухолевого лечения, лежит применение антирезорбтивной терапии. Одним из осложнений применения препаратов, модифицирующих костную ткань, является развитие лекарственного остеонекроза челюсти (ЛОНЧ), характеризующегося омертвением и оголением участка кости, сохраняющегося более 8 недель, с последующим прогрессированием процесса, при условии отсутствия лучевой терапии на область головы в анамнезе [3]. Впервые данное осложнение при применении Золендроновой кислоты было описано R.E. Marx в 2003 г. [4, 5].

По данным литературы, частота встречаемости ЛОНЧ у пациентов, получающих антирезорбтивные препараты, колеблется от 1% до 9% [6]. В зависимости от способа введения, вида препарата и его дозы, меняется и распространенность данного осложнения. Так, при парентеральном пути введения частота встречаемости ЛОНЧ выше, чем при пероральном пути введения [7]. Доказано, что чем выше полученная доза препарата, тем выше риск развития указанного осложнения [8]. При применении Золендроновой кислоты частота развития ЛОНЧ колеблется от 1 до 8 %, при введении Деносумаба – 0,7-6,9 % [9, 10]. В 73% случаев ЛОНЧ развивается в нижней челюсти, в 22,5% — в верхней челюсти, и в 4,5% поражаются обе челюсти одновременно [11].

Факторами риска развития ЛОНЧ являются: плохая гигиена полости рта, хроническая инфекция ротовой полости, лучевая терапия на область головы и шеи, заболевания, хирургические манипуляции в ротовой полости, постоянная травматизация слизистой оболочки полости рта зубными протезами, травмы ротовой полости, при которых обнажается кость [3]. Риск возникновения указанного осложнения также возрастает у пациентов, имеющих остеопороз в сочетании с ревматоидным артритом или некомпенсированным сахарным диабетом [12].

Механизм развития ЛОНЧ обусловлен тем, что опухолевые клетки продуцируют биологически-активные вещества, стимулирующие остеокласты. В свою очередь, препараты, моделирующие костную ткань, подавляют дифференцировку остеокластов, происходит стимуляция остеокласт-подавляющего фактора, и в результате, за счет повышения прочности, кость теряет способность к регенерации [13].

Кость состоит из кортикального слоя и губчатой кости. В губчатой костной ткани преобладают остеобласты, остеоцитов значительно меньше, поэтому губчатая кость менее прочная и твердая, но за счет процессов реполяризации, происходящих в костной ткани, в итоге происходит большое накопление лекарственного препарата в данной области. Также существенную роль играет и закисление среды полости рта при приёме пищи и воспалительных процессах [14].

Основными жалобами, позволяющими заподозрить у пациента развитие ЛОНЧ, являются боли в ротовой полости при приеме пищи, неприятный запах изо рта, выделение гноя. По мере прогрессирования заболевания болевой симптом усиливается, приобретает постоянный характер, не купируется нестероидными противовоспалительными препаратами, появляются нарушение конфигурации лица, невозможность открывать рот в полном объеме, принимать пищу, говорить. При появлении наружных свищей на коже возникают гиперемия и мацерация. В некоторых случаях больных беспокоит наличие обнаженного участка кости [3].

Критериями диагностики развития ЛОНЧ являются:

1) факт получения пациентом в прошлом или настоящем антирезорбтивной терапии или ингибиторов ангиогенеза;
2) кость обнажена или прощупывается через внутриротовой или внеротовой свищ челюстно-лицевой области, данное состояние отмечается на протяжении более 8 недель;
3) отсутствие в анамнезе лучевой терапии в области челюстей и метастазов в челюсти [5].

Всем пациентам с подозрением на развитие ЛОНЧ необходимо морфологическое подтверждение диагноза для исключения наличия метастатического поражения челюсти. Ведущими в диагностике указанного осложнения являются лучевые методы исследования, такие как рентгенография костей черепа, мультиспиральная и конусно-лучевая компьютерная томография, магнитно-резонансная томография челюстно-лицевой области [5].

Согласно классификации Американской ассоциации челюстно-лицевых хирургов, выделяют 4 стадии ЛОНЧ [15].

Лечение ЛОНЧ включает в себя борьбу с инфекцией и болью, предупреждение прогрессирования и

развития новых очагов некроза. С этой целью применяются медикаментозные средства, физиотерапия и хирургическое лечение. К методам лекарственного лечения ЛОНЧ относится применения антисептиков, антибиотиков, анальгетиков, прекращение приема антирезорбтивной терапии. К физиотерапевтическим методам лечения относится использование озонотерапии, лазеротерапии и гипербарической оксигенации. Основным методом лечения ЛОНЧ является хирургический, включающий различные объемы удаления некротизированных тканей [11].

Профилактика развития ЛОНЧ до начала антирезорбтивной терапии включает в себя: санацию ротовой полости и своевременное выполнение инвазивных процедур высокого риска, таких как удаление зубов, лечение гингивита, изготовление протезов и пр., обучение пациентов гигиене ротовой полости, отказ от курения. На фоне проведения антирезорбтивной терапии помогают снизить риск развития ЛОНЧ выполнение профилактической чистки зубов, своевременное пломбирование зубов, проведение нетравматичных процедур и протезирования без фиксации в кости, обучение пациентов гигиене полости рта, проведение профилактических стоматологических осмотров с интервалом 1 раз в 3 месяца [11].

Клинический случай. Пациент П, 72 года, наблюдается в ГУЗ Краевом онкологическом диспансере г. Читы с 2019 г. с диагнозом: Рак (светлоклеточный, G3) левой почки IIIA стадии T3aNxM0. 5 декабря 2019 г. была выполнена нефрэктомия слева. В октябре 2020 г. при проведении планового дообследования выявлено прогрессирование заболевания, по данным компьютерной томографии органов грудной клетки установлено метастатическое поражение правого легкого. Больной получил 6 лечебных курса Ниволумабом, на фоне которого была отмечена стабилизация процесса. В декабре 2020 г. пациенту была выполнена атипичная резекция верхней доли правого легкого. В мае 2022 г. при проведении очередного обследования выявлено прогрессирование заболевания – метастазы в теменной кости, увеличение размеров и количества метастатических очагов в легких, рецидив в ложе левой почки, метастазы в правую бедренную кость, Th12. По этому поводу пациент получил 7 курсов Сунитиниб + Деносумаб.

В марте 2023 г. пациент обратился в поликлинику по месту жительства с жалобами на боль в нижней челюсти слева, ограничение открывания рта, невозможность принимать пищу, субфебрильную температуру тела. Из анамнеза известно, что указанные жалобы беспокоили пациента в течение 2 недель, за медицинской помощью не обращался. Самостоятельно принимал Кеторол, без эффекта.

Пациент был направлен на консультацию челюстно-лицевого хирурга в отделение челюстно-лицевой хирургии ГУЗ Краевая клиническая больница г. Читы. При осмотре ротовой полости: 36, 37 зубы слева резко-болезненные при пальпации и перкуссии (рис. 1).

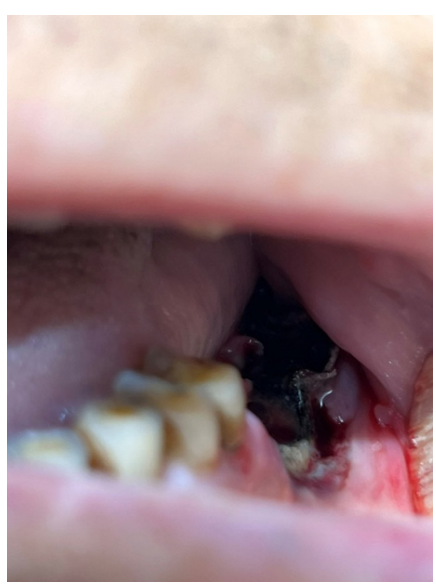

Рисунок 1. Состояние ротовой полости пациента

Больной был госпитализирован. Пациенту выполнена одонтопантомограмма, по результатам

которой выявлен участок некроза нижней челюсти слева (рис. 2). Пациенту был выставлен диагноз: Лекарственный остеонекроз нижней челюсти. В условиях круглосуточного стационара проведено хирургическое лечение: удаление 36, 37 зубов слева с участком некротизированной кости. В послеоперационном периоде получал антибактериальную терапию антибиотиками широкого спектра действия, обезболивающую и противоспательную терапию. На фоне проводимого лечения отмечалась положительная динамика, пациент был выписан с улучшением самочувствия на 7-е сутки после оперативного лечения, ожидаемые результаты госпитализации были достигнуты.

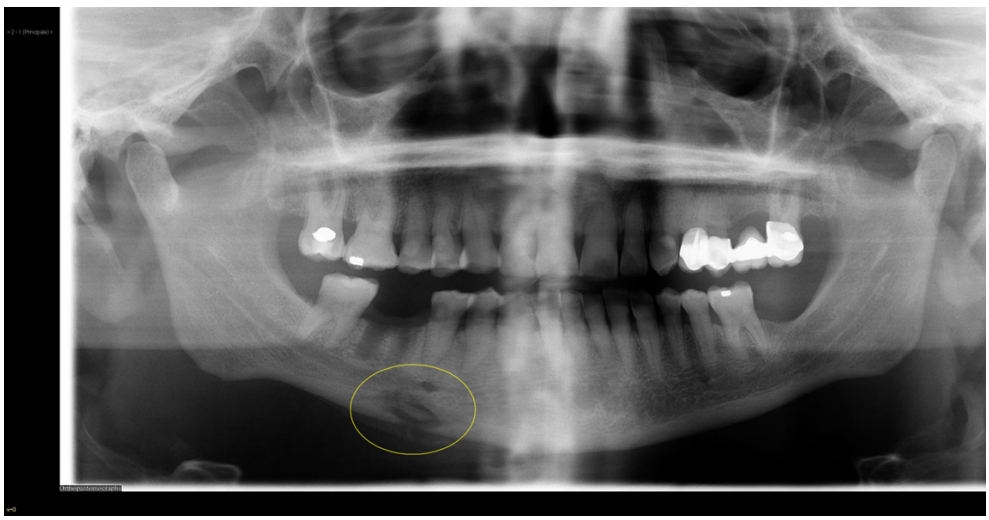

Рисунок 2. Одонтопантоморграмма

Рисунок 3. Удаленный зуб

Обсуждение. Нами продемонстрирован клинический случай развития лекарственного остеонекроза нижней челюсти у пациента, получавшего антирезорбтивную терапию по поводу рака почки с костными метастазами. Факторами риска развития указанного осложнения у конкретного пациента послужили: возраст, длительное парентеральное введение Деносумаба, факт наличия ЗНО, метастазы в кости, курение. Имеет место низкая осведомленность и настороженность онкологов, стоматологов по выявлению осложнения специализированного лечения опухолей и тактики его лечения.

В исследованиях Тимофеева А.А. и соавторов, 2019 г., проанализировано 36 случаев развития ЛОНЧ у больных, получающих бисфосфонаты после удаления ЗНО челюстно-лицевой области. Всем пациентам с развитием указанного осложнения выполнялась расширенная секвестрнекрэктомия с резекцией пораженного участка челюсти. Авторами установлено, что особенностями ЛОНЧ являются обширность поражения кости, хронический рецидивирующий характер течения заболевания, неудовлетворительное заживление послеоперационных ран и низкая эффективность послеоперационных лечебных

мероприятий. Указано, что отмена бисфосфонатов без проведения специализированного лечения не приводит к самостоятельному излечиванию пациентов [16].

В работе Алеевой М.М. и соавторов, 2017 г., были обследованы 48 пациентов с ЛОНЧ получавших антирезорбтивную терапию более 2 лет по поводу ЗНО различных локализаций. Все больные получали комплексное лечение указанного осложнения. Все пациенты до начала применения биофосфонатов имели фоновые заболевания полости рта. Начало ЛОНЧ у всех обследованных лиц было связано с удалением зуба, после которого отмечалось плохое заживление послеоперационной раны. Больным выполнялось дренирование гнойного очага, назначение антибактериальной и противовоспалительной терапии, сосудистых препаратов. При наличии секвестров выполнялась некрсеквестрэктомия. Авторами указано, что ЛОНЧ является тяжелым осложнением применения биофосфонатов, инициировать которое может любое стоматологическое вмешательство и при отсутствии лечения привести к развитию сепсиса [7].

Заключение. В связи с постоянным ростом числа больных с ЗНО количество пациентов, получающих антирезорбтивную терапию будет неуклонно увеличиваться, что повлечет за собой и большее число осложнений, в том числе и развития ЛОЧ. Для своевременной диагностики и лечения указанного осложнения необходимо знать клинику, а также грамотно использовать возможности диагностических методов обследования и своевременно направлять больных с подозрением на развитие данной патологии к челюстно-лицевым хирургам, стоматологам.

Сведения о вкладе каждого автора в работу:

Каюкова Е.В. – 40 % (разработка концепции и дизайна исследования, анализ и интерпретация данных, анализ литературы по теме исследования, научное редактирование, утверждение окончательного текста статьи).

Троицкая Н.И. – 40 % (анализ литературы по теме исследования, написание текста статьи, техническое редактирование, утверждение окончательного текста статьи).

Батоева С.Г. – 20 % (сбор данных, анализ и интерпретация данных, анализ литературы по теме исследования, написание текста статьи).

Сведения о финансировании исследования и о конфликте интересов

Исследование не имело финансовой поддержки.

Авторы заявляют об отсутствии конфликта интересов.

Соответствие научной специальности

Материал соответствует научной специальности:

3.1.6. онкология (медицинские науки).

Список литературы:

1. Багрова С.Г., Копп М.В., Кутукова С.И., Манзюк Л.В., Семиглазова Т.Ю. Использование остеомодифицирующих агентов (ома) для профилактики и лечения патологии костной ткани при злокачественных новообразованиях. Злокачественные опухоли. 2021. 10 (3s2-2). 35-44.
2. Багрова С.Г., Басин Е.М., Валиев А.К. и соавт. Профилактика и лечение патологии костной ткани при злокачественных новообразованиях. Злокачественные опухоли: Практические рекомендации RUSSCO. 2022. 12 (3s2). 40–54.
3. Спевак Е.М., Цымбал А.Н. Бисфосфонатные остеонекрозы челюстей: современное состояние проблемы. Казанский медицинский журнал. 2017. 98 (1). 91-95.
4. Фомичев Е.В., Кирпичников М.В., Ярыгина Е.Н., Подольский В.В., Нестеров А.А. Бисфосфонатные остеонекрозы челюстей. Вестник Волгоградского государственного медицинского университета. 2019. 1 (69). 3-8.
5. Минабудинова А.К., Хомутова Е.Ю. Лучевая диагностика лекарственного остеонекроза челюстей. Современные технологии: тенденции и перспективы развития. 2022. 204-213.
6. Yarom N., Shapiro C.L., Peterson D.E. et al. Medication-Related Osteonecrosis of the Jaw: MASCC/ISOO/ASCO Clinical Practice Guideline. J. Clin Oncol. 2019. 37 (25). 2270-2290. doi: 10.1200/JCO.19.01186.

7. Алеева М.М., Уракова Е.В., Лексин Р.В. Бисфосфонатные остеонекрозы челюстей: факторы риска и особенности лечения. Практическая медицина. 2017. 8 (109). 13-17.
8. Yoneda T., Hagino H., Sugimoto T., et al. Antiresorptive agent-related osteonecrosis of the jaw: Position Paper 2017 of the Japanese Allied Committee on Osteonecrosis of the Jaw. J. Bone Miner Metab. 2017. 35 (1). 6–19. DOI: 10.1007/s00774-016-0810-7.
9. Кулиева И.Э., Бесова Н.С. Опыт применения золедроновой кислоты (препарат Резорба) для лечения больных с костными метастазами. Эффективная фармакотерапия. 2012. 37-2. 24-31.
10. Стенина М.Б., Петрова А.Д. Таргетный подход в лечении патологии костной системы. Опухоли женской репродуктивной системы. 2010. 4. 43-48.
11. Лесняк О.М. Остеонекроз челюсти на антирезорбтивной терапии остеопороза: профилактика, диагностика, ведение пациента. Остеопороз и остеопатии. 2023. 1 (26). 4-12.
12. Горобец С.М., Романенко И.Г., Джерелей А.А., Бобкова С.А., Крючков Д.Ю. и соавт. Стоматологические аспекты проявления нежелательных лекарственных реакций. Таврический медико-биологический вестник. 2018. 21 (3). 166-174.
13. Чагаев М.В., Калоева А.М. Остеонекроз челюстей, вызванный приемом антирезорбтивных лекарственных средств. Научный Лидер. 2022. 16-20.
14. Kawahara M., Kuroshima S., Sawase T. Clinical considerations for medication-related osteonecrosis of the jaw: a comprehensive literature review. Int J Implant Dent. 2021. 7 (1). 47. doi: https://doi.org/10.1186/s40729-021-00323-0.
15. Ruggiero S.L., Dodson T.B., Aghaloo T. et al. American Association of Oral and Maxillofacial Surgeons' Position Paper on Medication-Related Osteonecrosis of the Jaws—2022 Update. J Oral Maxillofac Surg. 2022. 80 (5). 920-943. doi: https://doi.org/10.1016/j.joms.2022.02.008.
16. Тимофеев А.А., Ушко Н.А., Устимов А.В., Мирошник А.А. Остеонекроз химиотерапевтический. Collection of scientific works of Stomatology Institute, Shupyk NMAPE. 2019. 7. 125-131.

References:

1. Bagrova S.G., Kopp M.V., Kutukova S.I., Manzjuk L.V., Semiglazova T.Ju. The use of osteomodifying agents (oma) for the prevention and treatment of bone tissue pathology in malignant neoplasms. Zlokachestvennye opuholi. 2021. 10(3s2-2). 35-44. in Russian.
2. Bagrova S.G., Basin E.M., Valiev A.K. et al. Prevention and treatment of bone tissue pathology in malignant neoplasms. Zlokachestvennye opuholi: Prakticheskie rekomendacii RUSSCO. 2022. 12(3s2). 40–54. in Russian.
3. Spevak E.M., Cymbal A.N. Bisphosphonate osteonecrosis of the jaws: current state of the problem. Kazanskij medicinskij zhurnal. 2017. 98 (1). 91-95. in Russian.
4. Fomichev E.V., Kirpichnikov M.V., Jarygina E.N., Podol'skij V.V., Nesterov A.A. Bisphosphonate osteonecrosis of the jaws. Vestnik Volgogradskogo gosudarstvennogo medicinskogo universiteta. 2019. 1(69). 3-8. in Russian.
5. Minabudinova A.K., Homutova E.Ju. Radiation diagnostics of drug-induced osteonecrosis of the jaws. Sovremennye tehnologii: tendencii i perspektivy razvitija. 2022. 204-213. in Russian.
6. Yarom N., Shapiro C.L., Peterson D.E. et al. Medication-Related Osteonecrosis of the Jaw: MASCC/ISOO/ASCO Clinical Practice Guideline. J. Clin Oncol. 2019. 37(25). 2270-2290. doi: 10.1200/JCO.19.01186.
7. Aleeva M.M., Urakova E.V., Leksin R.V. Bisphosphonate osteonecrosis of the jaws: risk factors and treatment features. Prakticheskaja medicina. 2017. 8(109). 13-17. in Russian.
8. Yoneda T., Hagino H., Sugimoto T., et al. Antiresorptive agent-related osteonecrosis of the jaw: Position Paper 2017 of the Japanese Allied Committee on Osteonecrosis of the Jaw. J. Bone Miner Metab. 2017. 35(1). 6–19. DOI: 10.1007/s00774-016-0810-7. in Russian.
9. Kulieva I.Je., Besova N.S. Experience with the use of zoledronic acid (Rezorba) for the treatment of patients with bone metastases. Jeffektivnaja farmakoterapija. 2012. 37-2. 24-31. in Russian.
10. Stenina M.B., Petrova A.D. Targeted approach in the treatment of pathology of the skeletal system. Opuholi zhenskoj reproduktivnoj sistemy. 2010. 4. 43-48. in Russian.

11. Lesnjak O.M. Osteonecrosis of the jaw on antiresorptive therapy for osteoporosis: prevention, diagnosis, patient management. Osteoporoz i osteopatii. 2023. 1(26). 4-12. in Russian.
12. Gorobec S.M., Romanenko I.G., Dzherelej A.A., Bobkova S.A., Krjuchkov D.Ju. et al. Dental aspects of adverse drug reactions. Tavricheskij mediko-biologicheskij vestnik. 2018. 21(3). 166-174. in Russian.
13. Chagaev M.V., Kaloeva A.M. Osteonecrosis of the jaws caused by taking antiresorptive drugs. Nauchnyj Lider. 2022. 16 – 20. in Russian.
14. Kawahara M., Kuroshima S., Sawase T. Clinical considerations for medication-related osteonecrosis of the jaw: a comprehensive literature review. Int J Implant Dent. 2021. 7(1). 47. doi: https://doi.org/10.1186/s40729-021-00323-0.
15. Ruggiero S.L., Dodson T.B., Aghaloo T. et al. American Association of Oral and Maxillofacial Surgeons' Position Paper on Medication-Related Osteonecrosis of the Jaws—2022 Update. J Oral Maxillofac Surg. 2022. 80(5). 920-943. doi: https://doi.org/10.1016/j.joms.2022.02.008.
16. Timofeev A.A., Ushko N.A., Ustimov A.V., Miroshnik A. A. Chemotherapy osteonecrosis. Collection of scientific works of Stomatology Institute, Shupyk NMAPE 2019. 7. 125 – 131. in Russian.