

¹Жукова С.И., ¹Самсонов Д.Ю., ²Чанчиков К.А.
**МНОЖЕСТВЕННЫЕ АСТРОЦИТАРНЫЕ ГАМАРТОМЫ
 У ПАЦИЕНТОВ С ТУБЕРОЗНЫМ СКЛЕРОЗОМ**

¹*Иркутский филиал Федерального государственного автономного учреждения «Национальный медицинский исследовательский центр «Межотраслевой научно-технический комплекс «Микрохирургия глаза» имени академика С.Н. Федорова Министерства здравоохранения Российской Федерации, 664033, г. Иркутск, ул. Лермонтова, д. 337;*

²*Иркутская государственная медицинская академия последипломного образования – филиал Федерального государственного бюджетного образовательного учреждения дополнительного профессионального образования «Российская медицинская академия непрерывного профессионального образования» Министерства здравоохранения Российской Федерации, 664049, г. Иркутск, м/р Юбилейный, д. 100*

Туберозный склероз является мультисистемным поражением организма человека, заключающимся в образовании доброкачественных новообразований в различных органах и системах. Специфичность заболевания связана с генетическими мутациями в генах TSC-1 и TSC-2, являющимися супрессорами опухолевого роста. Диагностика туберозного склероза в раннем детском возрасте крайне затруднительна и зачастую данные пациенты наблюдаются и лечатся с диагнозом эпилепсия, задержка умственного развития и многочисленные новообразования различных тканей органов и систем.

В представленной статье показаны два клинических случая туберозного склероза с характерными офтальмологическими проявлениями данной патологии. Наличие астроцитарных гамартом, которые являются первичным диагностическим критерием заболевания, обуславливает необходимость проведения своевременной офтальмодиагностики с целью выявления основного заболевания.

Ключевые слова: туберозный склероз, ретинальные астроцитарные гамартомы, факоматозы, туберозный склерозный комплекс

¹Zhukova S.I., ¹Samsonov D.Yu., ²Chanchikov K.A.

MULTIPLE ASTROCYTIC HAMARTOMAS IN PATIENTS WITH TUBEROUS SCLEROSIS

¹*Irkutsk branch of S. Fyodorov “Eye microsurgery” Federal State Institution of the Ministry of Health of the Russian Federation, 664033, Irkutsk, Lermontov str., 337;*

²*Irkutsk State Medical Academy of Postgraduate Education - a branch of Russian Medical Academy of Continuing Professional Education of the Ministry of Health of the Russian Federation, 664049, Irkutsk, Yubileyny, 100*

Tuberous sclerosis is a multisystem lesion of the human body, consisting in the formation of benign neoplasms in various organs and systems. The specificity of the disease is associated with genetic mutations in the TSC – 1 and TSC – 2 genes, which are suppressors of tumor growth. Diagnosis of tuberous sclerosis in early childhood is extremely difficult and often these patients are observed and treated with a diagnosis of epilepsy, mental retardation and numerous neoplasms of various tissues of organs and systems.

The presented article shows two clinical cases of tuberous sclerosis with ophthalmological manifestations of this pathology. The presence of astrocytic hamartomas, which are the primary diagnostic criterion of the disease, makes it necessary to conduct full ophthalmic examination in time in order to identify the disease.

Keywords: tuberous sclerosis, retinal astrocytic hamartomas, phacomatoses, tuberous sclerosis complex

Туберозный склероз (ТС) – это генетически обусловленное мультисистемное наследственное заболевание, относящееся к группе факоматозов, поражающее различные органы и системы. Характеризуется формированием множественных новообразований (гамартом) вследствие нарушения пролиферации, миграции и дифференцировки клеток [1]. Основные патологические симптомы данного заболевания объединены в общую группу и определены как туберозный склерозный комплекс,

включающий эпилепсию, задержку умственного развития, многочисленные новообразования в организме человека.

В результате проводимых исследований были выявлены мутации генов TSC-1 и TSC-2, отвечающих за синтез белков гамартин и туберин, которые являются белками супрессорами опухолевого роста, опосредованно регулируя пролиферацию, миграцию и дифференцировку клеток в различных тканях организма. Данные генетические нарушения являются причиной развития туберозного склероза, имеющего аутосомно-доминантный с неполной пенетрантностью тип наследования. Согласно популяционным исследованиям, проведенным в Великобритании, частота заболеваемости вариабельна по возрастным группам и составляет от 1 на 10 000 новорожденных до 1 на 29 000 человек среди людей с возрастом до 65 лет [1, 5, 6, 7].

Диагностику туберозного склероза проводят на основании определенных клинических проявлений заболевания. В 2012 году на международной конференции Clinical Consensus Conference, США были утверждены диагностические критерии ТС, которые делят на первичные и вторичные признаки [2]. К первичным (большим) относят наличие ангиофибром лица (не менее трех) или фиброзных бляшек на лбу, гипопигментных пятен (не менее трех и не менее 5 мм в диаметре), нетравматических околоногтевых фибром (не менее двух), участков «шагреновой кожи», множественных гамартом сетчатки, корковых дисплазий (не менее трех): корковые туберы и миграционные тракты в белом веществе головного мозга, субэпендимальных узлов (не менее двух), субэпендимальных гигантоклеточных астроцитом, рабдомиом сердца множественных или одиночных, лимфангиолейомиоматоза легких, множественных ангиомиолипом почек (не менее двух). Вторичные (малые) признаки могут быть представлены многочисленными углублениями в эмали зубов (не менее трех), фибромами в полости рта (не менее двух), гамартомами внутренних органов, ахроматическими участками сетчатой оболочки глаза, пятнами «конфетти» на коже, множественными кистами почек.

Диагноз ТС устанавливается на основании наличия 2 первичных признаков или 1 первичного и 2 вторичных признаков. Возможный диагноз – на основании наличия 1 первичного признака или 2 (и более) вторичных признаков.

К офтальмологическим проявлениям ТС относят гамартумы сетчатки, атрофию зрительного нерва, колобомы диска зрительного нерва, хориоидеи и радужки, нарушения пигментации радужки и глазного дна, изменения сосудов сетчатки, катаракту, субконъюнктивальные узелки, ангиофибромы век [3, 5, 6, 7]. Ретинальные астроцитарные гамартумы (РАГ) являются одним из основных офтальмологических проявлений заболевания и относятся к первичным признакам ТС. Появляются РАГ к первому году жизни ребенка и выявляются примерно у 50% больных. Представляют собой новообразования в слое нервных волокон сетчатки, от светло-серого до молочно-белого цвета, различного диаметра.

Pichi F., Massaro D. с соавторами в 2016 году представили ОКТ-классификацию данных новообразований, исходя из формы, размеров и взаимоотношения с соседними структурами заднего отрезка глаза [4]:

- РАГ I типа встречаются у 70% пациентов. Плоские, округлые, полупрозрачные, мелкие (не более 1 ДД) образования с гладкой поверхностью, располагаются в СНВС, без тракционного компонента. Нижележащая сетчатка и пигментный эпителий интактны.
- РАГ II типа. Более крупные, средней рефлексивности, проминирующие очаги с неровным контуром, лежащие над СНВС по ходу магистральных сосудов, с тракционным компонентом на поверхности опухоли.
- РАГ III типа встречаются у 46–55% пациентов. Более крупные, проминирующие, блестящие, многоузелковые, кальцинированные образования, экранирующие подлежащие структуры.
- РАГ IV типа. Приподнятые, куполообразные, расположены в нейросенсорной сетчатке с большой арефлективной одиночной полостью.

Данное заболевание является достаточно редким и его диагностика может вызывать трудности для врачей различных специальностей, к которым обращается пациент – дерматолог, невролог и офтальмолог. В тоже время ранняя диагностика заболевания дает пациентам шанс в получении своевременной и адекватной терапии, позволяющей ограничить клинические проявления ТС.

Цель. Представить два клинических случая, демонстрирующих основные офтальмологические проявления туберозного склероза.

Материалы и методы. Все пациенты прошли комплексное офтальмологическое обследование, включающее ОКТ дисков зрительного нерва и центральных отделов сетчатки, а также был проведен сбор анамнеза заболевания.

Описание клинических случаев.

Пациентка 1. Диагноз ТС был выставлен в 12 лет с учетом наличия новообразований в головном мозге, кишечнике, почках, забрюшинном пространстве, на коже. С 1 года наблюдается у невролога с диагнозом эпилепсия, задержка внутриутробного развития. Получает противосудорожную терапию. Офтальмологом осматривалась впервые. Со стороны органа зрения жалоб не предъявляет. При внешнем осмотре выявлено изменение кожи по типу «шагреновой» на щеках, подбородке, в области крыльев носа, ангиофибромы в области век

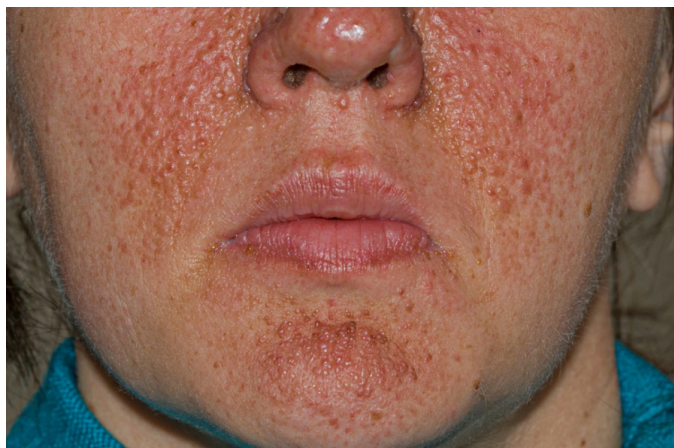

Рисунок 1. Пациентка 1. Наличие на лице изменений кожи по типу шагрени.

Максимально корригированная острота зрения правого глаза – 1,0, левого глаза – 0,8. При биомикроскопии правого глаза патологических изменений не выявлено. При осмотре левого глаза в строме радужки по зрачковому краю определялись мелкие узелковые образования, интенсивное напыление гранул пигмента на передней поверхности радужки в проекции узелков, секторальное истончение поверхностного листка стромы с 2 до 5 ч., в данном сегменте лакуны сглажены, просвечивает пигментный листок, сосудистый энтропион. В хрусталике визуализируются множественные помутнения различной степени плотности под передней капсулой, распространяющиеся на кортикальные слои (рис. 2).

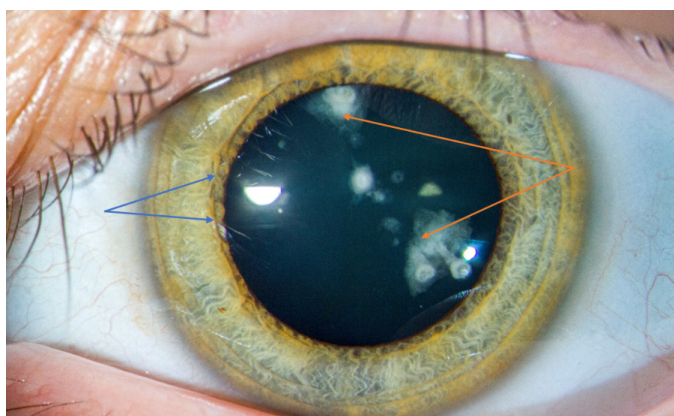


Рисунок 2. Передний отрезок глаза пациентки 1: в строме радужки по зрачковому краю мелкие узелковые образования, интенсивное напыление гранул пигмента на передней поверхности радужки в проекции узелков (синие стрелки); множественные помутнения хрусталика различной степени плотности под передней капсулой, распространяющиеся на кортикальные слои (оранжевые стрелки).

Изменения глазного дна пациента характеризовались умеренной проминенцией диска зрительного нерва, границы оставались четкими, диск деколорирован, изменения симметричные на обоих глазах. При биомикроскопии правого глаза перипапиллярно в верхнем квадранте определялись 2 многоузловых кальцинированных образования белого цвета с четкими границами и фестончатыми краями. По ходу верхне-темпоральной аркады – овальное поверхностное полупрозрачное белесое образование (рис. 3). На глазном дне левого глаза выявлена единичная гаматрома.

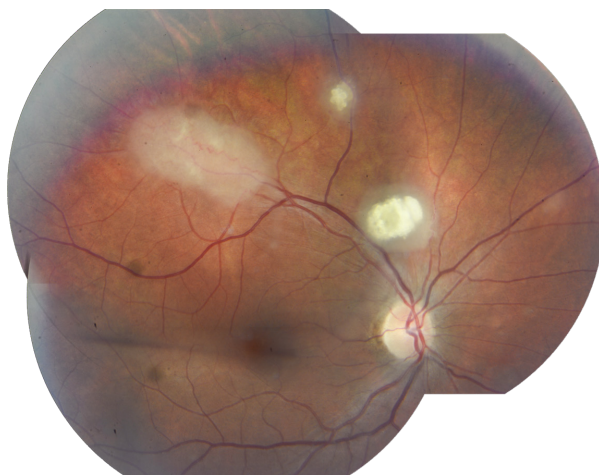

Рисунок 3. Фоторегистрация глазного дна пациента 1. Ретинальные астроцитарные гамартмы глазного дна правого глаза

ОКТ-исследование подтвердило наличие множественных новообразований на уровне слоя нервных волокон сетчатки (Рис. 4). Перипапиллярно с назальной стороны визуализируется мелкое плоское, полупрозрачное образование с нечеткими границами (гамартома 1-го типа), по ходу верхне-темпоральной аркады – овальное поверхностное полупрозрачное белесое образование с нечеткими границами (гамартома 2-го типа), 2 гиперрефлективных полиморфных кальцинированных очага с фестончатым краем, белесым ореолом (гамартома 3-го типа).

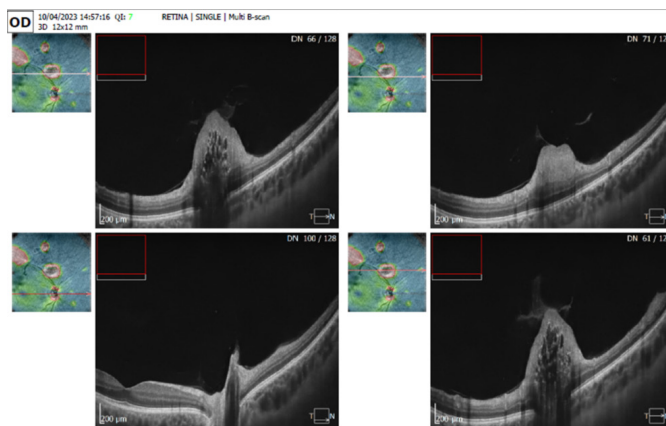


Рисунок 4. ОКТ-картина множественных новообразований правого глаза в различных областях сетчатки

По совокупности полученных данных был выставлен диагноз: OD – множественные ретинальные астроцитарные гамартмы, частичная атрофия зрительного нерва, OS – ретинальная астроцитарная гамартома, частичная атрофия зрительного нерва, неполная осложненная катаракта.

Пациентка 2. 24 года, обратилась к офтальмологу с диагнозом "Подозрение на гамартому сетчатки". При осмотре на лице определялись кожные проявления, аналогичные изменениям, выявленным у первой пациентки: наличие шагренево́й кожи на щеках, подбородке, в области крыльев носа, ангиофибромы в

области век. Миопия с детства, пользуется очками для дали.

Максимально скорригированная острота зрения правого глаза – 0,5, левого глаза – 1,0. При осмотре переднего отрезка характерных изменений не выявлено. Оценка состояния глазного дна позволила установить формирование проминирующих образований с четкими границами и фестончатыми краями перипапиллярно по ходу нижней сосудистой аркады, ДЗН деколорирован.

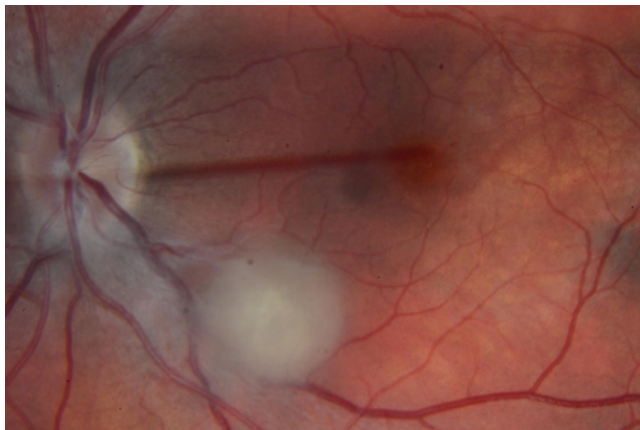


Рисунок 5. Новообразование перипапиллярно.

ОКТ сетчатки подтвердила наличие образования средней гиперрефлективности с единичными арефлективными полостями, расположенного перипапиллярно по ходу нижней височной аркады, соответствующее III типу по принятой ОКТ – классификации Pichi F., Massaro D., 2016.

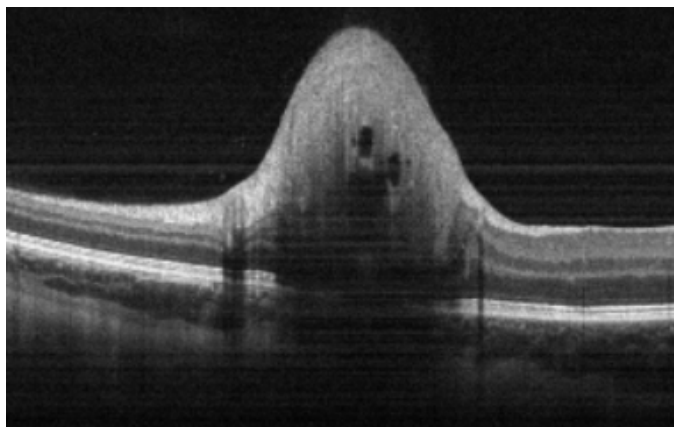


Рисунок 6. ОКТ – картина новообразования

Заключение. Представленные клинические случаи убедительно продемонстрировали наличие у больных специфических изменений органа зрения в виде узелковых образований радужки и ретинальных астроцитарных гамартом, которые относятся к первичным диагностическим критериям ТС. С учетом того, что ТС является достаточно редким заболеванием, освещение клинических проявлений в каждом отдельном случае может способствовать своевременной постановке правильного диагноза, раннему назначению адекватной терапии и уменьшению тем самым риска развития осложнений.

Сведения о финансировании исследования и о конфликте интересов

Конфликт интересов отсутствует

Сведения о вкладе каждого автора в работу.

Жукова С.И. – 70 % (анализ и интерпретация данных; анализ литературы по теме исследования; написание текста статьи; утверждение финального текста статьи)

Самсонов Д.Ю. – 20 % (разработка концепции и дизайна исследования; научное редактирование, техническое редактирование)

Чанчиков К.А. – 10 % (сбор данных, анализ и интерпретация данных, техническое и научное редактирование статьи).

Список литературы:

1. Дорофеева М.Ю. Туберозный склероз. Диагностика и лечение. М. 2017.
2. Northrup H., Aronow M.E., Bebin E.M., et al. Updated International Tuberous Sclerosis Complex Diagnostic Criteria and Surveillance and Management Recommendations. *Pediatr Neurol.* 2021. 123. 50-66. doi:10.1016/j.pediatrneurol.2021.07.011
3. Мосин И.М., Балаян И.Г. Офтальмологические проявления туберозного склероза. В кн.: Туберозный склероз. Под ред. Дорофеевой М.Ю. – М. Практическая медицина. 2012.
4. Pichi F., Massaro D., Serafino M., et al. Retinal astrocytic hamartoma: Optical Coherence Tomography Classification and Correlation With Tuberous Sclerosis Complex. *Retina.* 2016. 36 (6). 1199-208.
5. Ольшанская А.С., Дмитренко Д.В., Малов И.В., Шнайдер Н.А. Ассоциация поражения органа зрения и головного мозга при нейрокожных синдромах. *Современные проблемы науки и образования.* 2020. 4. 116.
6. Cusmai R., Moavero R., Bombardieri R., Vigevano F., Curatolo P. Long-term neurological outcome in children with early-onset epilepsy associated with tuberous sclerosis. *Epilepsy Behav.* 2011. 22 (4). 735-9.
7. O'Callaghan F.J.K., Shiell A.W., Osborne J.P., Martyn C.N. Prevalence of tuberous sclerosis in UK. *Lancet.* 1998. 23. 318-319.
8. Islam M.P. Tuberous Sclerosis Complex. *Seminars in Pediatric Neurology.* 2021. 37. 100875. doi:10.1016/j.spen.2021.100875

References:

1. Dorofeeva M.Yu. Tuberous sclerosis. Diagnosis and treatment. M. 2017.
2. Northrup H., Aronow M.E., Bebin E.M., et al. Updated International Tuberous Sclerosis Complex Diagnostic Criteria and Surveillance and Management Recommendations. *Pediatr Neurol.* 2021. 123. 50-66. doi:10.1016/j.pediatrneurol.2021.07.011
3. Mosin I.M., Balayan I.G. Ophthalmological manifestations of tuberous sclerosis // In the book: Tuberous sclerosis. Ed. Dorofeeva M.Y. M. Practical medicine. 2012. in Russian.
4. Pichi F., Massaro D., Serafino M., et al. Retinal astrocytic hamartoma: Optical Coherence Tomography Classification and Correlation With Tuberous Sclerosis Complex. *Retina.* 2016. 36(6). 1199-208.
5. Olshanskaya A.S., Dmitrenko D.V., Malov I.V., Shneider N.A. Association of visual organ and brain damage in neurocutaneous syndromes. *Modern problems of science and education.* 2020. 4. 116. in Russian.
6. Cusmai R., Moavero R., Bombardieri R., Vigevano F., Curatolo P. Long-term neurological outcome in children with early-onset epilepsy associated with tuberous sclerosis. *Epilepsy Behav.* 2011. 22(4). 735-9.
7. O'Callaghan F.J.K., Shiell A.W., Osborne J.P., Martyn C.N. Prevalence of tuberous sclerosis in UK. *Lancet.* 1998. 23. 318-319.
8. Islam M.P. Tuberous Sclerosis Complex. *Seminars in Pediatric Neurology.* 2021. 37. 100875. doi:10.1016/j.spen.2021.100875