УДК 616-018-002.3-08

Измайлов С.Г., Лукоянычев Е.Е., Спиридонов В.И., Панюшкин А.В., Морозова А.И., Багрянцев М.В., Емельянов В.А.

ИНСТРУМЕНТАЛЬНО-ФАРМАКОЛОГИЧЕСКАЯ КОМБИНАЦИЯ В ПРЕДУПРЕЖДЕНИИ РАНЕВОЙ ИНФЕКЦИИ В НЕОТЛОЖНОЙ АБДОМИНАЛЬНОЙ ХИРУРГИИ

Государственное бюджетное учреждение здравоохранения «Городская клиническая больница № 7 Ленинского района г. Нижнего Новгорода имени Е.Л. Берёзова», г. Нижний Новгород

Раневые осложнения усугубляют послеоперационный период после каждой четвёртой неотложной операции на животе во всём мире. Неоспоримо, что без корректной технологии закрытия раны, обеспечивающей заживление первичным натяжением, добиться удовлетворительных результатов лечения трудно. Наш основной посыл – шовная нить не должна быть средством натяжения и сближения краёв раны – в ряде случаев, эта функция должна ложиться на специализированный инструмент. За 36 лет предложен ряд адаптационно-репозиционных аппаратов, имеющих конструктивные особенности для решения поставленной задачи. Описаны показания и противопоказания к их применению, преимущества и недостатки. Однако, известно, что наличие инородного тела в ране, будь то аппарат или имплантат, снижает локальную резистентность к инфекции, дезрегулирует нормальный воспалительный процесс. В этом плане внимание привлёк препарат ксимедон, оказывающий благоприятное многофакторное воздействие на раневой процесс, что особо актуально в случаях установки имплантата, а также аппаратного закрытия лапаротомной раны.

Ключевые слова: *абдоминальная хирургия, лечение ран, ксимедон, раневая инфекция.*

Izmajlov S.G., Lukojanychev E.E., Spiridonov V.I., Panjushkin A.V., Morozova A.I., Bagrjancev M.V., Emel'janov V.A.

INSTRUMENTAL-PHARMACOLOGICAL COMBINATION IN THE PREVENTION OF WOUND INFECTION IN EMERGENCY ABDOMINAL SURGERY (REVIEW).

City Clinical Hospital № 7, Leninsky district of Nizhny Novgorod named after E.L. Berezova, Nizhny Novgorod

Wound complications exacerbate the postoperative period after every fourth emergency surgery on the abdomen around the world. It is undeniable that without the correct technology of wound closure, which provides healing by first intention, it is difficult to achieve satisfactory treatment results. Our main message - the suture thread should not be a means of tensioning and bringing the wound edges together - in some cases, this function should fall on a specialized tool. For 36 years, a number of adaptive-repositional devices have been proposed that have design features for solving the set task. The indications and contraindications to their use, the advantages and disadvantages are described. However, it is known that the presence of a foreign body in a wound, whether it is an apparatus or an implant, reduces local resistance to infection, and deadjusts the normal inflammatory process. In this regard, attention was attracted by the drug xymedon, which has a beneficial multifactorial effect on the wound process, which is especially important in cases of implant installation, as well as the hardware closure of the laparotomic wound.

Key words: *abdominal surgery, treatment of wounds, xymedon, wound infection.*

Известно, что экстренные хирургические вмешательства на органах брюшной полости и забрюшинной клетчатки составляют до половины всей оперативной деятельности хирургических стационаров [1], при этом, несмотря на явный системный и технологический прогресс и широкое распространение лапароскопического метода, проблема раневых осложнений не теряет актуальности. «Чистых операций» в экстренной абдоминальной хирургии нет – операции этой группы либо «условно чистые», с риском развития послеоперационных инфекционных осложнений 7–10%, либо «загрязненные» (контаминированные) – от 12%, соответственно. По этой причине встречаемость указанных осложнений в послеоперационном периоде варьирует от 12 до 33% [2-7], в том числе в: Индии – 19,4 % (n=100) [8] и 22%

(n=100) [7]; Англии – 26-30% (n=20183) [9]; Африке – 25,2% (n=5800) [6]; Дании – 16% (n=348) [2]; США – 21,8% (n=721800) [10].

52% пациентов с раневыми осложнениями находились в стационаре более 15 дней (n=348) [2]. Повторные инфекционные раневые осложнения описывают в 17% случаев (n=83) [11]. Многие исследователи сходятся во мнении, что ведущим фактором формирования послеоперационной грыжи у 31-69 % пациентов, является именно раневая инфекция [12-14], что непосредственно связано с воспалительной реакцией паравульнарных, а зачастую и парапротезных тканей. Нагноения в ряде случаев приводят к развитию эвентраций, рецидивы которых достигают 30-45%, а летальность поднимается до 86% [15, 16]. После релапаротомий процент гнойных осложнений достигает 80, а летальность – 45% [17-19]. Особое внимание следует уделить пациентам с перитонитом, обусловленным последствиями повреждений органов живота при ранениях и закрытых травмах, а также с послеоперационными осложнениями – несостоятельностью кишечных анастомозов и ятрогенными повреждениями полых органов [20].

Снижение частоты развития послеоперационных осложнений несёт значительный потенциал повышения трудоспособности населения и снижения финансовых затрат на здравоохранение [21, 22], улучшения качества жизни пациента и косметического эффекта [23].

Анализ литературы позволил выделить ведущие этиологические группы факторов риска инфекционных гнойных осложнений:

1. Статус пациента;
2. Характер заболевания и время от его начала;
3. Антибиотико -профилактика и/или -терапия;
4. Выбор техники операции, возможности операционной и мануальные навыки хирурга;
5. Послеоперационное пособие и окружающая среда.

На первые две группы факторов мы воздействовать не можем. Третья группа является догмой и стандартизована российскими рекомендациями. Однако в крупном исследовании (n=5800) эффективность антибиотикопрофилактики (амоксицилин, цефазолин) в неотложной абдоминальной хирургии была сопоставима с плацебо [6].

Последние две группы, по нашему мнению, как раз и таят в себе значительный потенциал воздействия со стороны хирурга.

Опираясь на опыт предыдущих поколений, можно утверждать, что неуспешные исходы лечения ран определяются не только «объективными причинами», но и во многом обусловлены несовершенством технологии соединения разъединенных тканей. Нет сомнений в том, что только раннее закрытие раны с помощью швов (первичных, первично-отсроченных, вторичных), компрессии, пластики является наиболее оптимальным методом лечения. Раннее закрытие тканевого дефекта в большинстве случаев позволяет добиться заживления по типу первичного натяжения, позволяющего значительно сократить время лечения, добиваться избегания целого ряда послеоперационных осложнений, получать хорошие функциональные и косметические результаты [24-30].

Немаловажная роль отводится техническому оснащению хирургического пособия, способствующего облегчению его выполнения, избеганию излишней травматизации, надежному и правильному формированию швов [26, 31, 32].

Пренебрежение искусством формирования шва и закрытия раны, стремление к необоснованному упрощению техники и превращению финала операции в незаметную вспомогательную хирургическую мануальную процедуру чревато развитием грозных послеоперационных осложнений – от качества наложенных швов, удерживающих ткани в сближенном состоянии, порой зависит судьба больного [26, 33, 34].

Таким образом, шовная нить не должна быть средством для сближения и натяжения краев раны. Осуществление сближения и натяжения с помощью специальных аппаратов позволяет оставить за хирургическим швом функции сопоставления и фиксации тканей, что снижает вероятность раневых осложнений.

Первое упоминание в литературе о возможности дозированного спицевого растяжения мягких тканей описано в руководстве Л.С. Сапожникова 1914 года [35].

Первые аппараты для сопоставления краев раны также появились именно в нашей стране – первый спицевой аппарат предложен Геннадием Алексеевичем Измайловым в 1982 году [36] (Рис. 1).

СОЮЗ СОВЕТСКИХ СОЦИАЛИСТИЧЕСКИХ РЕСПУБЛИК

(19) SU (11) 1009438 A

3(50) A 61 B 17/10

ГОСУДАРСТВЕННЫЙ КОМИТЕТ СССР ПО ДЕЛАМ ИЗОБРЕТЕНИЙ И ОТКРЫТИЙ

ОПИСАНИЕ ИЗОБРЕТЕНИЯ

К АВТОРСКОМУ СВИДЕТЕЛЬСТВУ

(21) 3316282/28-13
(22) 18.05.82
(46) 07.04.83. Бюл. № 13
(72) Г.А. Измайлов, М.И. Ахметзянов и С.Г. Измайлов
(53) 615.472.2(088.8)
(56) 1. Каталог США фирмы Mueller, 1973, с. 251.

(54) (57) УСТРОЙСТВО ДЛЯ СБЛИЖЕНИЯ КРАЕВ РАНЫ, содержащее браншн и реечно-винтовой привод для сближения бранш, о т л и ч а ю щ е е с я тем, что, с целью точного сопоставления слоев ткани соединяемой раны, на браншах выполнены сквозные пазы под направляющие спицы.

Рис. 1. Первый адаптационно-репозиционный аппарат

Простота конструкции, изготовления и практическая эффективность явились основой создания новых оперативно-инструментальных технологий для лечения ран. За рубежом первое сообщение о применении аналогичного устройства появилось лишь в 1993 году – автор Бернард Хиршович (Израиль).

Процесс соединения краев раны иллюстрирован на рис. 2 на примере спицевого аппарата с перпендикулярным проведением спиц. Начинают с проведения опорных спиц, установки и закрепления браншей. Винтовым приводом сближают края раны и накладывают швы. Сообразно выбору дальнейшей тактики устройство удаляют, оставляют на короткий или продолжительный срок. В процессе лечения возможно замена аппарата.

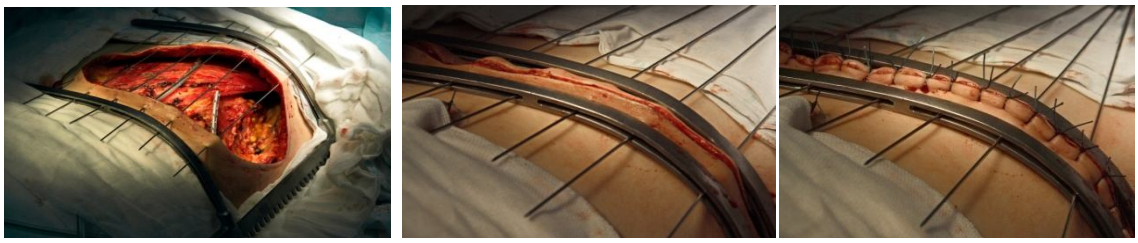

Рис. 2. Процесс соединения краев раны

За 36 лет предложен целый ряд аппаратов, имеющих свои задачи и особенности (Рис. 3).

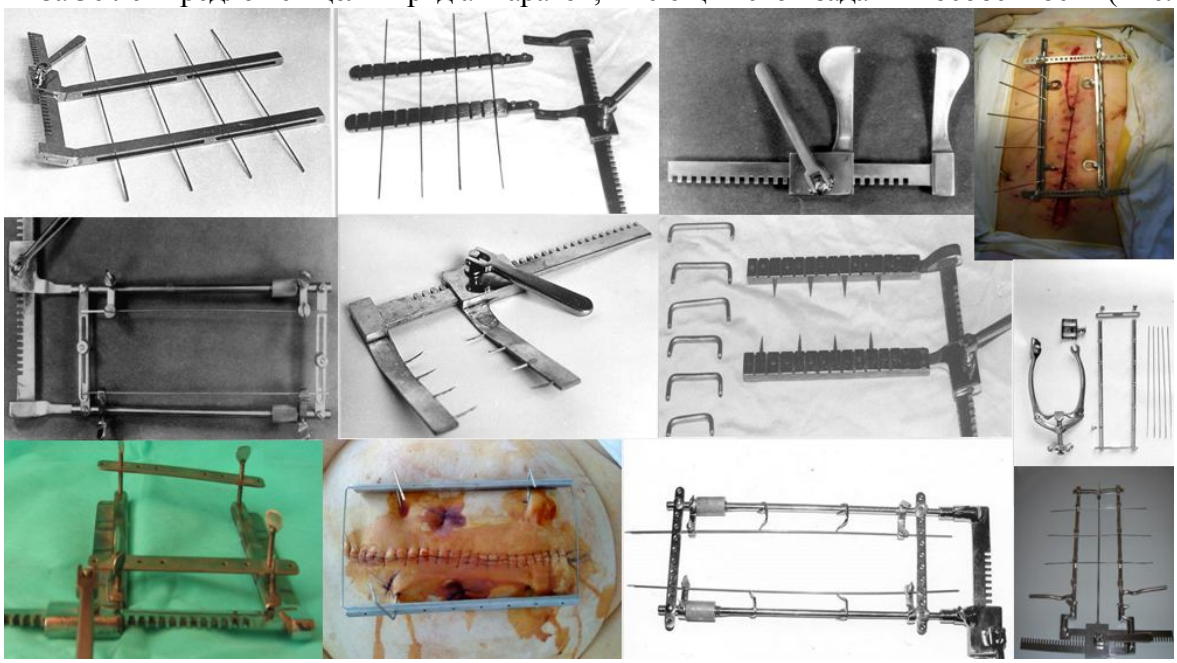

Рис. 3. Примеры адаптационно-репозиционных аппаратов

Их применение имеет глубокую научную доказательную базу с математическим обоснованием и использованием высокоточного оборудования: допплеровской флоуметрии, резистометров и тензиометров, проводится исследование с оптической когерентной томографией (рис. 4).

Рис. 4. Исследование микроциркуляции паравульнарных тканей
с учётом степени натяжения тканей в клиническом исследовании

Показания для аппаратного закрытия лапаротомной раны:

1) эвентрация,
2) релапаротомная рана с воспалёнными и ригидными краями,
3) интраабдоминальная гипертензия (острая кишечная непроходимость различного генеза, перитонит, панкреонекроз, тяжёлая травма с массивной кровопотерей),
4) обширная рана, которую невозможно закрыть обычным ручным швом,
5) гранулирующая рана,
6) слабость мышечно-апоневротического слоя и ожирение.

Противопоказанием наложения аппарата является деструктивный процесс (флегмона, гнилостная и анаэробная инфекция) предполагаемой области установки аппарата, конкретнее, его удерживающих элементов.

Преимущества аппаратного ушивания раны:

- равномерность распределения натяжения по всему длиннику раны;
- возможность закрытия раны брюшной полости до запланированного уровня;
- точность и надёжность сопоставления краёв раны;
- отсутствие интерпозиции слоёв;
- предупреждение остаточной полости;
- минимизация прорезывания нитью и избежание повторных проколов тканей с глубоким захватом больших массивов;
- возможность ранней активизации пациента.

Недостатки аппаратного ведения раны:

- удерживающие элементы являются дополнительными воротами инфекции;
- некоторые сложности при перевязке и близком нахождении колостомы;
- значительный вес (до 800 г) некоторых вариантов аппаратов и субъективное ограничение подвижности ряда пациентов.

Одним из ключевых моментов патогенеза в развитии послеоперационных осложнений является снижение локальной резистентности тканей после хирургической агрессии, а особенно при запланированном оставлении инородного тела (шовный материал, имплантат, аппарат). В крупном клиническом исследовании (n=1326), установлено, что воспалительный ответ в виде повышения ИЛ-6, ЦРБ, ИЛ-1, фибриногена и А-антитрипсина повышается в первые 24 часа после операции и нормализуется только на 7 сутки; особо высокий уровень ИЛ-6 в сыворотке отмечается при использовании протезирующей пластики [37].

Совместно с нашим коллективом давно исследуется и применяется препарат пиримидинового ряда – ксимедон, обладающий мембраностабилизирующим, регенераторным, бактериостатическим и иммуностимулирующим действием. Препарат обладает малой токсичностью и большой широтой терапевтического воздействия. Случаев токсических проявлений не констатировалось, несовместимости с другими лекарственными средствами не установлено. Препарат выпускается отечественной промышленностью, а таблетированная форма улучшает приверженность пациента к лечению.

Выводы:

1. Многолетняя практика применения разработанных оригинальных адаптационно-репозиционных аппаратов, основанная на теоретическом уровне, многочисленных экспериментально-анатомических и клинических исследованиях, позволяет обоснованно утверждать, что предложенная концепция гипотракционного аппаратного ушивания ран верна, а методики её исполнения целесообразны в неотложной абдоминальной хирургии.
2. Применение ксимедона в периоперационном периоде обеспечивает многоцелевое положительное воздействие на раневой процесс, что особенно важно в случаях использования имплантатов и аппаратного способа закрытия лапаротомных ран.

Литература:

1. Савельев В.С., Филимонов М.И., Подачин П.В., Ступин В.А. Релапаротомия в хирургии распространенного перитонита. Инфекции в хирургии. 2007. 3. 6-13.
2. Sorensen L.T., Hemmingsen U., Kallehave U., Wille Jorgenson P., Kjaergaard J., Moller L.N. et al. Risk factors for tissue and wound complications in gastrointestinal surgery. Ann Surg. 2005. 241(4). 654-8.
3. Azoury S., Farrow N., Hu Q., Soares K., Hicks C., Azar F., Rodriguez-Unda N., Poruk K., Cornell P., Burce K., Cooney C., Nguyen H., Eckhauser F. Postoperative abdominal wound infection – epidemiology, risk factors, identification, and management. Chronic Wound Care Management and Research. 2015. 2. 137-148.
4. Yoo P.S., Mulkeen A.L., Frattini J.C., Longo W.E., Cha C.H. Assessing risk factors for adverse outcomes in emergent colorectal surgery. SurgOncol. 2006. 15. 85-9.

5. Saxena A., Singh M.P., Brahmachari S., Banerjee M. Surgical site infection among postoperative patients of tertiary care centre in Central India: A prospective study. Asian J. Biomed Pharmaceut Sci. 2013. 3. 41-4.
6. Nwankwo E., Edino S. Seasonal variation and risk factors associated with surgical site infection rate in Kano, Nigeria.Turk J. Med Sci. 2014. 44(4). 674-80.
7. Dhaigude B.D., Shilpi Shree, Priti Shah, Merry Francis, Keyur Patel, VipulMetta Post-operative wound complications following emergency and elective abdominal surgeries. IntSurg J. 2018 Jan. 5(1). 232-237.
8. Ahmed M., Alam S.A., Khan O., Manzar S. Postoperative wound infection: a surgeon's dilemma. Pak J. Surg. 2007. 23. 41-7.
9. Charles M.O. Mechanisms underlying betweenhospital variation in mortality after emergency laparotomies in England and Wales: A structure - process analysis University College London PhD 2016.
10. Magill S.S., Edwards J.R., Bamberg W., et al. Multistate point-prevalence survey of health care-associated infections. N Engl J. Med. 2014. 370(13). 1198–1208.
11. Murtaza B., Saeed S., Shareef M.A. Post-operative complications in emergency vs. elective laparotomies at a peripheral hospital. J. Ayub Medical College, Abbottabad. 2010. 22. 42-47.
12. Hoer J., Lawong G., Klinge U. and Schumpelick V. Factors Influencing the Development of Incisional Hernia. 2002. 474-480.
13. Лаврешин П.М., Ефимов А.В., Гобеджишвили В.К., Жерносенко А.О., Гобеджишвили В.В., Юсупова Т.А. Послеоперационные вентральные грыжи: выбор пластики грыжевых ворот. Вестник Национального медико-хирургического Центра им. Н.И. Пирогова. 2015. № 2. URL: https://cyberleninka.ru/article/n/posleoperatsionnye-ventralnye-gryzhi-vybor-plastiki- gryzhevyh-vorot (дата обращения: 08.01.2019).
14. Калиш Ю.И., Аметов Л.З., Шаюсупов А.Р., Иигиталиев С.Х. Рецидивные грыжи после протезной пластики (обзор литературы). 2015. 9.
15. Полубкова, Г.В. Хирургическая профилактика и лечение эвентраций: автореф. дис. канд. мед. Наук. Г.В. Полубкова. Воронеж, 2000. 31.
16. Чадаев А.П. Климиашвили А.Д. Современные методики местного медикаментозного лечения инфицированных ран. Русский медицинский журнал. 2002. 10(26). 123-124.
17. Loftus T.J., Efron P.A., Bala T.M., Rosenthal M.D., Croft C.A., Walters M.S., Smith R.S., Moore F.A., Mohr A.M., Brakenridge S.C.The impact of standardized protocol implementation for surgical damage control and temporary abdominal closure after emergent laparotomy. J Trauma Acute Care Surg. 2018 Dec 18.
18. Jannasch O., Meyer F., Fuellert A., König B., Eder F., Tautenhahn J. Vacuum-assisted closure (VAC) for postoperative secondary peritonitis: Effect on bacterial load as well as local and systemic cytokine response (initial results). Pol Przegl Chir. 2018. 90 (5): 27-35.
19. Зубарев П.Н., Врублевский Н.М., Данилин В.Н. Способы завершения операции при перитоните. Вестн. хирургии им. И.И. Грекова. 2008. 167(6). 110-113.
20. Кириенко А.И., Филимонов М.М. Анналы хирургии. 2016. 21 (1-2).
21. Miserez M., Alexandre J.H., Campanelli G. et al. The European hernia society groin hernia classification: simple and easy to remember. Hernia. 2007. 113-116.
22. Muysoms F.E., Antoniou S.A., Bury K., Campanelli G., Conze J., Cuccurullo D., de Beaux A.C., Deerenberg E.B., East B., Fortelny R.H., Gillion J.F., Henriksen N.A., Israelsson L., Jairam A., Jänes A., Jeekel J., López-Cano M., Miserez M., Morales-Conde S., Sanders D.L., Simons M.P., Śmietański M., Venclauskas .L, Berrevoet F. European Hernia Society guidelines on the closure of abdominal wall incisions. Hernia. 2015.
23. Den Hartog D, Dur AHM, Tuinebreijer W.E., Kreis R.W. Open surgical procedures of incisional hernias (Review). Cochrane Database Syst Rev. 2008. 36.
24. Голиков А.Н. Заживление гранулирующей раны, закрытой швом. М.: Изд-во АМН СССР, 1951. 160.

25. Рябков, М.Г. Тактика при интраабдоминальной гипертензии у больных с острыми заболеваниями органов брюшной полости. Хирургия. Журнал им. Н.И. Пирогова. 2013. № 3. 48-54.
26. Шалимов А.А., Саенко В.Ф. Хирургия пищеварительного тракта. Киев, 1987. 568.
27. Адамян А.А., Гогия Б.Ш. Проблемы современной герниологии. Реконструктивная и пластическая хирургия: тез. докл. симп. 2001. 41-43.
28. Бесчастнов В.В., Рябков, М.Г., Багрянцев М.В., Спиридонов А.А., Тихонова О.А., Дезорцев И.Л.,. Соколов М.А, Кудыкин М.Н. Особенности кислородного гомеостаза в процессе репаративной регенерации у больных сахарным диабетом (обзор литературы). Вопросы реконструктивной и пластической хирургии. 2017. № 3 (62). 59-66.
29. Багрянцев М.В., Павленко И.В., Щелчкова Н.А., Миронов А.А., Рябков М.Г., Бесчастнов В.В. К вопросу о влиянии дозированного тканевого растяжения на концентрацию гипоксией-индуцибельного фактора (HIF-1α) в дистрагируемом лоскуте. Журнал экспериментальной и клинической хирургии. 2017. № 4. 283-287.
30. Кузин М.И., Костюченок Б.М. Раны и раневая инфекция. 1990. 592.
31. Шипов, А.К. Клиническая хирургия. Изд-во: Вехне-волжское изд-во, Ярославль, 1969.
32. Егиев В.Н. Шовный материал. Хирургия. 1998. № 3. 33-38.
33. Лисовская С. Н. О показаниях к наложению хирургического узла. Вестн. хир. 1936. 42. 7-10.
34. Слепцов И.В., Черников Р.А. Узлы в хирургии. СПб.: Салит-Медкнига. 2000. 176.
35. Сапожников Л.С. Из курса оперативной хирургии о наложении швов. Казань. 1914. 53.
36. Kokotovic D., Burcharth J., Helgstrand F., Gögenur, I. Langenbeck's. Systemic inflammatory response after hernia repair: a systematic review. Archives of Surgery. 2017. 402(7). 1023–1037

References:

1. Savel'ev V.S., Filimonov M.I., Podachin P.V., Stupin V.A. Relaparotomy in surgery of peritonitis, widespread. Infections in surgery. 2007. № 3. 6-13. in Russian.
2. Sorensen L.T., Hemmingsen U., Kallehave U., Wille Jorgenson P., Kjaergaard J., Moller L.N. et al. Risk factors for tissue and wound complications in gastrointestinal surgery. Ann Surg. 2005. 241(4). 654-8.
3. Azoury S., Farrow N., Hu Q., Soares K., Hicks C., Azar F., Rodriguez-Unda N., Poruk K., Cornell P., Burce K., Cooney C., Nguyen H., Eckhauser F. Postoperative abdominal wound infection – epidemiology, risk factors, identification, and management. Chronic Wound Care Management and Research. 2015. 2. 137-148.
4. Yoo P.S., Mulkeen A.L., Frattini J.C., Longo W.E., Cha C.H. Assessing risk factors for adverse outcomes in emergent colorectal surgery. SurgOncol. 2006. 15. 85-9.
5. Saxena A., Singh M.P., Brahmachari S., Banerjee M. Surgical site infection among postoperative patients of tertiary care centre in Central India: A prospective study. Asian J. Biomed Pharmaceut Sci. 2013. 3. 41-4.
6. Nwankwo E., Edino S. Seasonal variation and risk factors associated with surgical site infection rate in Kano, Nigeria. Turk J. Med Sci. 2014. 44(4). 674-80.
7. Dhaigude B.D., Shilpi Shree, Priti Shah, Merry Francis, Keyur Patel, VipulMetta Post-operative wound complications following emergency and elective abdominal surgeries. IntSurg J. 2018 Jan. 5(1). 232-237.
8. Ahmed M., Alam S.A., Khan O., Manzar S. Postoperative wound infection: a surgeon’s dilemma. Pak J. Surg. 2007. 23. 41-7.
9. Charles M.O. Mechanisms underlying between hospital variation in mortality after emergency laparotomies in England and Wales: A structure - process analysis University College London PhD 2016.
10. Magill S.S., Edwards J.R., Bamberg W., et al. Multistate point-prevalence survey of health care-associated infections. N Engl J. Med. 2014. 370(13). 1198–1208.
11. Murtaza B., Saeed S., Shareef M.A. Post-operative complications in emergency vs. elective laparotomies at a peripheral hospital. J. Ayub Medical College, Abbottabad. 2010. 22. 42-47.

12. Hoer J., Lawong G., Klinge U. and Schumpelick V. Factors Influencing the Development of Incisional Hernia. 2002. 474-480.
13. Lavreshin P.M., Efimov A.V., Gobedzhishvili V.K., Zhernosenko A.O., Gobedzhishvili V.V., Yusupova T.A. Postoperative ventral hernias: the choice of plastics of the hernial ring // Herald of the National Medical-Surgical Center. N.I. Pirogova. 2015. № 2. URL: https://cyberleninka.ru/article/n/posleoperatsionnye-ventralnye-gryzhi-vybor-plastiki-gryzhevyh-vorot (access date: 01.01.2019). in Russian.
14. Kalish Yu.I., Ametov L.Z., Shayusupov A.R., Iigitaliev S.Kh. Recurrent hernia after prosthetic repair (literature review). 2015. 9. in Russian.
15. Polubkova, G.V. Surgical prevention and treatment of eventration: author. dis. Cand. honey. Sciences. G.V.Polubkova. Voronezh, 2000. 31. in Russian.
16. Chadaev A.P., Klimiashvili A.D. Modern methods of local drug treatment of infected wounds. Russian medical journal. 2002. 10(26). 123-124. in Russian.
17. Loftus T.J., Efron P.A., Bala T.M., Rosenthal M.D., Croft C.A., Walters M.S., Smith R.S., Moore F.A., Mohr A.M., Brakenridge S.C.The impact of standardized protocol implementation for surgical damage control and temporary abdominal closure after emergent laparotomy. J Trauma Acute Care Surg. 2018 Dec 18.
18. Jannasch O., Meyer F., Fuellert A., König B., Eder F., Tautenhahn J. Vacuum-assisted closure (VAC) for postoperative secondary peritonitis: Effect on bacterial load as well as local and systemic cytokine response (initial results). Pol Przegl Chir. 2018. 90 (5): 27-35.
19. Zubarev P.N., Vrublevskiy N.M., Danilin V.N. Ways to complete the operation with peritonitis. Vestn. Surgery them. I.I. Grekova. 2008. 167(6). 110-113. in Russian.
20. Kirienko A.I., Filimonov M.M. Annals of surgery. 2016. 21(1-2). in Russian.
21. Miserez M., Alexandre J.H., Campanelli G. et al. The European hernia society groin hernia classification: simple and easy to remember. Hernia. 2007. 113-116.
22. Muysoms F.E., Antoniou S.A., Bury K., Campanelli G., Conze J., Cuccurullo D., de Beaux A.C., Deerenberg E.B., East B., Fortelny R.H., Gillion J.F., Henriksen N.A., Israelsson L., Jairam A., Jänes A., Jeekel J., López-Cano M., Miserez M., Morales-Conde S., Sanders D.L., Simons M.P., Śmietański M., Venclauskas .L, Berrevoet F. European Hernia Society guidelines on the closure of abdominal wall incisions. Hernia. 2015.
23. Den Hartog D, Dur AHM, Tuinebreijer W.E., Kreis R.W. Open surgical procedures of incisional hernias (Review). Cochrane Database Syst Rev. 2008. 36.
24. Golikov A. N. Healing of a granulating wound, closed by a suture. M.: Publishing house: AMN of the USSR, 1951. 160. in Russian.
25. Ryabkov M.G. Tactics for intra-abdominal hypertension in patients with acute diseases of the abdominal organs. Surgery. Journal them. N.I. Pirogova. 2013. № 3. 48-54. in Russian.
26. Shalimov A.A., Saenko V.F. Surgery of the digestive tract. Kiev, 1987. 568. in Russian.
27. Adamyan A.A., Gogiya B.Sh. Problems of modern herniology. Reconstructive and plastic surgery: mes. report simp. 2001. 41-43. in Russian.
28. Beschastnov V.V., Ryabkov, M.G., Bagryantsev M.V., Spiridonov A.A., Tikhonova O.A., Dezortsev I.L., Sokolov M.A, Kudykin M.N. Features of oxygen homeostasis in the process of reparative regeneration in patients with diabetes mellitus (literature review). Issues of reconstructive and plastic surgery. 2017. № 3 (62). 59-66. in Russian.
29. Bagryantsev M.V., Pavlenko I.V., Shchelchkova N.A., Mironov A.A., Ryabkov M.G., Beschastnov V.V. On the question of the effect of dosed tissue stretching on the concentration of hypoxia-inducible factor (HIF-1α) in a distractable flap. Journal of Experimental and Clinical Surgery. 2017. № 4. 283-287. in Russian.
30. Kuzin M.I., Kostyuchenok B.M. Wounds and wound infection. 1990. 592. in Russian.
31. Shipov, A.K. Clinical Surgery. Publishing house: Vehne-Volga publishing house Yaroslavl. 1969. in Russian.
32. Egiev V.N. Suture material Surgery. 1998. № 3. 33-38. in Russian.

33. Lisovskaya S. N. About indications for the imposition of a surgical site. Vestn. hir. 1936. 42. 7-10. in Russian.
34. Sleptsov I.V., Chernikov R.A. Nodes in surgery. SPb.: Salit-Medkniga. 2000. 176. in Russian.
35. Sapozhnikov L.S. From the course of operative surgery about suturing. Kazan. 1914. 53. in Russian.
36. Kokotovic D., Burcharth J., Helgstrand F., Gögenur, I. Langenbeck's. Systemic inflammatory response after hernia repair: a systematic review. Archives of Surgery. 2017. 402(7). 1023–1037.